

Utilidad de los espaciadores de cemento con antibióticos en la cirugía séptica del hombro, a propósito de dos casos clínicos

Utility of antibiotic-impregnated cement spacers in septic surgery of the shoulder, a proposal of two clinical cases

Jiménez Martín A ¹, Madrigal Cortes L ², Santos Yubero FJ ¹, Najarro Cid FJ ¹

¹ Servicio de Cirugía Ortopédica y Traumatología. ²Servicio de Medicina Interna. Hospital FREMAP Sevilla, España.

Resumen

Presentamos dos casos tratados mediante desbridamiento, retirada de material y colocación de espaciador cementado para húmero proximal con gentamicina, valorando aspectos analíticos, radiológicos y clínicos. La evolución de los pacientes tuvo un buen resultado final. La osteomielitis de húmero proximal es una complicación que ensombrece el pronóstico funcional del hombro. El tratamiento con retirada de material (de osteosíntesis o protésico) y la colocación de un espaciador de cemento pueden ser alternativas a esta temida complicación.

Palabras clave:

Osteomielitis, húmero, espaciador.

Abstract

We present two cases treated by debridement, removal of unwanted material and placement of a cemented spacer for the proximal humerus impregnated with gentamycin, assessing laboratory, radiological and clinical aspects. Patients had a satisfactory course with a good final result. Osteomyelitis of the proximal humerus is a complication that leads to a dismal functional prognosis of the shoulder. Treatment with removal of unwanted material (osteosynthetic or prosthetic) and placement of a cement spacer may be alternatives to this dreaded complication.

Key words:

Osteomyelitis, humerus, spacer.

I Introducción

La osteosíntesis con placas de ángulo fijo en el húmero proximal tiene en algunas series [1] un elevado porcentaje de complicaciones, aunque Aksu *et al.* [2] revisaron 103 pacientes a los que se les había colocado una osteosíntesis con placas de ángulo fijo, observando que un 9,7% de casos presentaban complicaciones, siendo las más frecuentes la inclinación en varo, la penetración de los tornillos en la articulación, la rotura del material, el fallo del implante y la infección profunda. Para otros autores [3], las principales complicaciones son el desplazamiento secundario, la ausencia de consolidación y la necrosis de la cabeza humeral.

La pseudoartrosis infectada tras osteosíntesis en el húmero es una complicación grave [4], con una frecuencia variable según las publicaciones. Para Smith *et al.* [5] es del 3.62% tras osteosíntesis, muy semejante a la frecuencia tras una artroplastia de hombro [6-8].

Nuestro objetivo es constatar dos casos de osteomielitis de húmero proximal tipo IV-B de Cierny-Mader [9] tras osteosíntesis con placa en ángulo fijo y tras artroplastia de húmero proximal, y revisar los tratamientos empleados al respecto.

I Casos clínicos

Caso clínico 1

Varón de 54 años, que sufre traumatismo con resultado de fractura de húmero proximal tipo 4 de Neer, presentando disrupción metafiso-diafisaria con contacto inferior

Correspondencia

A. Jiménez Martín
Hospital FREMAP Sevilla. Avda. de Jerez s/n, 41012 Sevilla, España.
E-mail: antonio_jimenez10@hotmail.com

al 50%, angulación cérvico-diafisaria superior a 45°, impacción en varo y ascenso del troquíter superior a 5 mm. Dado el tipo de fractura, se plantea la osteosíntesis con placa Philos (Synthes®). El paciente comienza el periodo rehabilitador con un arco que, tras ocho semanas, se muestra limitado a 60° de abducción activa y 50° de flexión anterior activa. A los tres meses desde la intervención refiere fiebre y aparece un seroma en la herida quirúrgica, con un tamaño ecográfico de entre 26 y 14 mm, que requiere dos intervenciones de urgencia, efectuando un Friedrich, limpieza quirúrgica y desbridamiento y toma de cultivos, aislando *Staphylococcus Coagulasa* Negativo. Dado el tipo de agente patogénico, la clínica y el aumento de la VSG a 140 mm/h, se diagnosticó como osteomielitis grado IV-B de Cierny-Mader y se retiró el material de osteosíntesis (Figura 1), colocando un espaciador de cemento (PMMA) con gentamicina (Figura 2). A los seis meses de la nueva intervención, y después de tres meses con antibioterapia oral (levofloxacino 500 mg 1/24h v.o. y rifampicina 600 mg 1/24h v.o), se controló la infección con valores de VSG de 25 mm/h, con un arco de movilidad activo de 90° en flexión anterior activa forzada y 90° de abducción forzada activa. El paciente se negó a la retirada del espaciador de cemento. Al año de la cirugía la infección se mantiene controlada y el arco de movimiento es similar.

Caso clínico 2

Varón, de 47 años, que sufrió una fractura conminuta de húmero proximal izquierdo que requirió osteosíntesis y, posteriormente, debido a la evolución de la fractura a necrosis y pseudoartrosis, se procedió al reemplazo articular con una artroplastia cementada (Zimmer®) de húmero proximal. Siete meses después apareció un absceso, con drenaje espontáneo y cultivos positivos para *Staphylococcus Aureus*. Durante dos años mantuvo un trayecto fistuloso, que curó. En la radiografía se observaron una hemiarthroplastia de húmero con signos radiológicos de cotiloidización de la glena y arco subacromial, con reacción perióstica a lo largo de la diáfisis humeral y reabsorción de la metáfisis proximal. Se realizó una ecografía, apreciando una colección de 14 mm de espesor, con trayecto fistuloso, que comunicaba con otras colecciones laterales. La analítica presentó 9,9 mill/μl leucocitos, con 73,2% de neutrófilos, PCR de 10,3 mg/L y VSG de 30 mm/h. En la gammagrafía apareció un aumento de actividad inflamatoria y osteogénica en húmero proximal, con un foco intenso de captación de galio en el cuello humeral izquierdo, sugestivo de proceso infeccioso. Todo ello llevó a considerarlo como una osteomielitis grado IV-B de Cierny-Mader por *Staphy-*

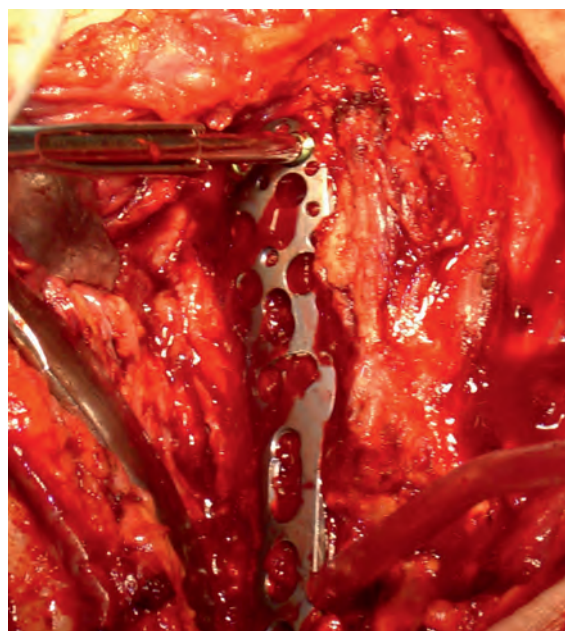


Fig. 1. Retirada de la placa de ángulo fijo de húmero proximal.

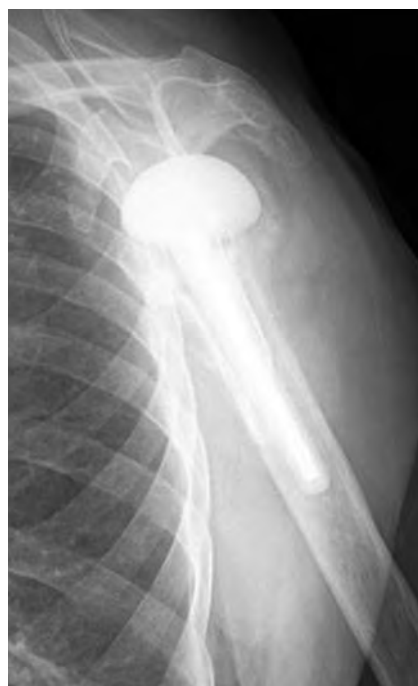

Fig. 2. Radiografía de control. Espaciador de cemento con antibióticos.

lococcus Aureus resistente a la meticilina, así como a plantear la retirada de la prótesis junto a colocación de espaciador cementado (Figura 3) con gentamicina y un sustitutivo óseo con vancomicina y tobramicina (Per Ossal®).

El paciente continuó con tratamiento intravenoso con ceftazidima, tobramicina y teicoplanina durante una se-

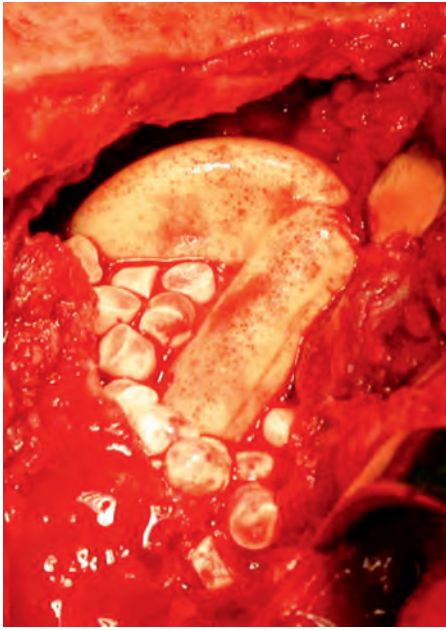


Fig. 3. Colocación de espaciador cementado con gentamicina y bolas de sulfato cálcico con hidroxapatita y vancomicina y tobramicina.

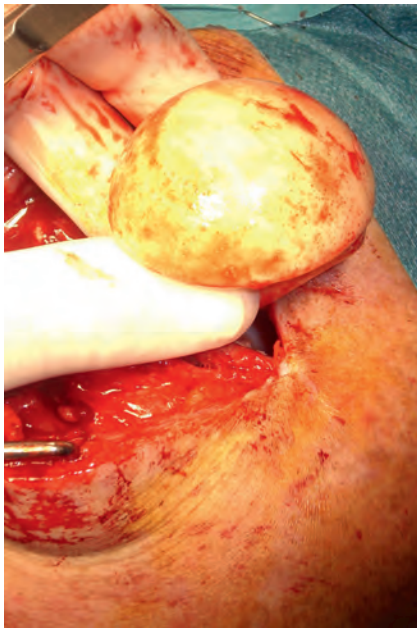

Fig. 4. Retirada de espaciador cementado.

mana, pasando luego a linezolid por vía oral, durante tres meses. A los cuatro meses se retiró el espaciador de cemento (figura 4), presentando valores de PCR de 10,2 mg/L y VSG de 9 mm/h. Clínicamente presentaba una limitación a la movilidad pasiva hasta 90° en abducción y flexión anterior, siendo el movimiento activo hasta 40° en ambos arcos. Dada la historia clínica infecciosa, y los de-

seos del paciente, que no quería nueva artroplastia, no se le sometió a una nueva intervención. A los seis meses el paciente seguía con un buen estado general y local con la misma limitación funcional, aunque sin dolor.

Discusión

Clavert *et al.* [3] consideran la ausencia de consolidación fracturaria, la osteonecrosis de la cabeza humeral, la posición del troquíter, la penetración intraarticular de los tornillos o la colocación demasiado alta de la placa como los factores que más influyen en los resultados clínicos. La presencia de una infección sobre un material, bien de osteosíntesis, bien protésico, obviamente es otro gran factor que ensombrece notablemente el pronóstico. Además, hasta el 80% de las infecciones de hombro asociadas a osteosíntesis llevan aparejada una ausencia de consolidación, lo cual empeora aún más la situación [1], que suele encontrarse en el 26,6% de los casos infectados [4]. En nuestros casos ha habido una ausencia de consolidación asociada a infección. Resulta fundamental el cultivo y antibiograma para el tratamiento correcto de la infección.

En el primero de los casos se procedió al lavado y desbridamiento quirúrgico en dos ocasiones. Sin embargo, ello no fue suficiente para erradicar la infección. El lavado quirúrgico y desbridamiento sería, pues, la alternativa menos agresiva [1], recomendando hasta una media de tres lavados para erradicar la infección. Pero se han encontrado recurrencias con el desbridamiento y retención del material de osteosíntesis/prótesis de hasta el 50% [7]. La siguiente opción sería la retirada del material de osteosíntesis o de la prótesis infectada, la colocación de un espaciador de cemento con antibióticos y posteriormente la nueva artroplastia, tras un intervalo de antibioterapia de un mínimo de tres meses [13]. Seitz *et al.* [13], en ocho pacientes, tras un tratamiento en estas dos fases, consiguieron buenos resultados clínicos en la mitad de los casos. En todos hubo una recuperación del dolor y una recuperación de la función del hombro para los requerimientos de la vida diaria, sin nuevos episodios de infección. El tratamiento en dos fases seguiría las pautas marcadas en infecciones protésicas de otras articulaciones como la cadera o la rodilla, donde en el 92% de los casos se realizaría en dos fases [14].

Según Coffey *et al.* [8], la utilización de estos espaciadores de cemento proporciona una mejoría en la escala VAS, mejora la flexión anterior y la rotación externa. En nuestra experiencia no ha mejorado el arco activo por encima de los 90° en ninguno de los casos, pero erradicamos la infección y mejoró la omalgia.

Algunos aspectos técnicos a tener en cuenta con estos espaciadores de cemento serían que los antibióticos que se asocian a los mismos, como la tobramicina (1,2 mg) [15], la vancomicina 1 g, la tobramicina 1,2 g/40 g de PMMA [6] o la gentamicina (0,8 g/espaciador [8]). Por otro lado, el periodo de tiempo que se mantiene el espaciador de cemento antes de la artroplastia final oscila entre los dos meses para gram positivos [15], tres [13] o cuatro meses [6], y el tiempo para realizar la artroplastia final vendría determinado por la normalización de la proteína C reactiva (PCR), VSG y los niveles de IL-6 [8].

Resulta llamativo que la tolerancia a los espaciadores lleva a que un tercio de los pacientes de la serie de Coffey *et al.* [8] no desearan la colocación de una prótesis definitiva. En nuestra experiencia sucedió con el primero de los pacientes, que no deseaba someterse a la retirada del espaciador, mientras que en el segundo caso tampoco deseaba la nueva artroplastia. En este sentido, también cuando el estado general del paciente no permite nuevas actuaciones quirúrgicas, recomiendan el mantenimiento del espaciador de cemento, consiguiendo hasta un 81,8% de casos sin infección diagnosticada tras 22 meses de seguimiento, con abducción media de 75°, rotación externa media de 25° y un resultado del *test* Quick DASH de 37,5 puntos [6]. También Stine *et al.* [12] recomiendan mantener estos espaciadores en pacientes con comorbilidad asociada, tratamientos inmunosupresores, neoplasias, o bien cuando la demanda funcional es escasa o hay un inadecuado *stock* óseo donde anclar la nueva prótesis. El mantenimiento de un espaciador de cemento con gentamicina o tobramicina requiere el control analítico de la función renal, ya que hay casos descritos de insuficiencia renal en pacientes portadores de estos espaciadores con estos antibióticos [8][16]. Una alternativa es la artroplastia de resección sin espaciador de cemento, en pacientes con comorbilidad asociada, tras retirar el material infectado. En nuestra experiencia ha sido el procedimiento realizado tras la retirada del espaciador en el caso clínico 2, dado que el paciente accedió a la retirada del espaciador y no deseaba otra artroplastia con el riesgo de infección que llevaba consigo. No es una solución favorable, ya que lleva asociada una limitación funcional del hombro y sin recuperación completa del dolor [15], como sucedió en nuestro segundo caso. Se ha descrito un 28% de recurrencias de la infección con la artroplastia de resección [7].

Beekman *et al.* [11] recomiendan la sustitución del material por otra nueva prótesis en un solo paso. Este procedimiento implicaría sus riesgos, ya que también describe

un caso de infección persistente y hasta un 27% de casos con limitación a la movilidad persistente, que alcanza el 50% en otras series [7]. ■

Agradecimientos

Quisiéramos agradecer la colaboración prestada tanto por el personal de quirófano en la toma de las imágenes quirúrgicas, (Sra/es. Betanzos, Villanueva y González), como por el Dr. Pérez Hidalgo, por la supervisión final del trabajo.

REFERENCIAS BIBLIOGRÁFICAS

1. Athwal GS, Sperling JW, Rispoli DM, Cofield RH. Acute deep infection after surgical fixation of proximal humeral fractures. *J Shoulder Elbow Surg* 2007; 16:408-12.
2. Aksu N, Gögüs A, Kara AN, Isiklar ZU. Complications encountered in proximal humerus fractures treated with locking plate fixation. *Acta Orthop Traumatol Turc* 2010; 44:89-96.
3. Clavert P, Adam P, Bevort A, Bonnomet F, Kempf JF. Pitfalls and complications with locking plate for proximal humerus fracture. *J Shoulder Elbow Surg* 2010; 19:489-94.
4. Haidukewych GJ, Sperling JW. Results of treatment of infected humeral nonunions: The Mayo Clinic experience. *Clin Orthop Relat Res* 2003; 414:25-30.
5. Smith AM, Mardones RM, Sperling JW, Cofield RH. Early complications of operatively treated proximal humeral fractures. *J Shoulder Elbow Surg* 2007; 16:14-24.
6. Themistocleous G, Zalavras C, Stine I, Zachos V, Itamura J. Prolonged implantation of an antibiotic cement spacer for management of shoulder sepsis in compromised patients. *J Shoulder Elbow Surg* 2007; 16:701-5.
7. Loebenberg MI, Zuckerman JD. An articulating interval spacer in the treatment of an infected total shoulder arthroplasty. *J Shoulder Elbow Surg* 2004; 13:476-8.
8. Coffey MJ, Ely EE, Crosby LA. Treatment of glenohumeral sepsis with a commercially produced antibiotic-impregnated cement spacer. *J Shoulder Elbow Surg* 2010; 19:868-73.
9. Cierny G 3rd, Mader JT, Penninck JJ. A clinical staging system for adult osteomyelitis. *Clin Orthop Relat Res* 2003; 414:7-24.
10. Seitz WH Jr, Damacén H. Staged exchange arthroplasty for shoulder sepsis. *J Arthroplasty* 2002; 17(Suppl1):36-40.
11. Garvin KL, Evans BG, Salvati EA, Brause BD. Palacos gentamicin for the treatment of deep periprosthetic hip infections. *Clin Orthop Relat Res* 1994; 298:97-105.
12. Stine IA, Lee B, Zalavras CG, Hatch G 3rd, Itamura JM. Management of chronic shoulder infections utilizing a fi-

- xed articulating antibiotic-loaded spacer. *J Shoulder Elbow Surg* 2010; 19:739-48.
13. Dovas S, Liakopoulos V, Papatheodorou L, Chronopoulou I, Papavasiliou V, Atmatzidis E, *et al.* Acute renal failure after antibiotic-impregnated bone cement treatment of an infected total knee arthroplasty. *Clin Nephrol* 2008; 69:207-12.
 14. Ramsey ML, Fenlin JM Jr. Use of an antibiotic-impregnated bone cement block in the revision of an infected shoulder arthroplasty. *J Shoulder Elbow Surg* 1996; 5:479-82.
 15. Beekman PD, Katusic D, Berghs BM, Karelse A, De Wilde L. One-stage revision for patients with a chronically infected reverse total shoulder replacement. *J Bone Joint Surg (Br)* 2010; 92-B:817-22.

Conflicto de intereses

Los autores no hemos recibido ayuda económica alguna para la realización de este trabajo. Tampoco hemos firmado ningún acuerdo por el que vayamos a recibir beneficios u honorarios por parte de alguna entidad comercial. Ninguna entidad comercial ha pagado, ni pagará, a fundaciones, instituciones educativas u otras organizaciones sin ánimo de lucro a las que estamos afiliados.