

## Enclavado intramedular en fractura de fémur proximal: rotura doble con sistemas de implante distintos

### Intramedullary nailing in proximal femur fracture: double breakage with different implants

Sanjuan Cerveró R, Franco Ferrando N, Jover Carrillo A

Servicio de Cirugía Ortopédica y Traumatología, Hospital de Denia, Alicante, España.

#### Resumen

Presentamos un caso clínico de una doble rotura de clavo en el cual los errores en la técnica quirúrgica pueden explicar, en parte, la causa del fallo de los implantes. Finalmente se resolvió la fractura con el uso de una placa de osteosíntesis con un contrafuerte. Aunque el enclavado intramedular es una de las técnicas más frecuentemente realizadas en COT, tenemos que utilizar una técnica quirúrgica lo más cuidadosa posible, prestando atención para evitar problemas que puedan complicar la evolución.

#### Palabras clave:

Clavo intramedular, rotura, fractura subtrocantérea, fémur.

#### Abstract

We present a clinical report of a double failure in which errors in surgical technique can explain, in part, the cause of the breakage of the nails. Finally we resolved the fracture with an osteosynthesis plate with a strut. Although intramedullary nailing is one of the most frequent techniques in orthopedics, we have to use the most accurate technique and pay attention to avoid surgical problems that can complicate the evolution of the healing of the fractures of the hip.

#### Key words:

Intramedullary nail, breakage, subtrocantèric fracture, femur.

#### Introducción

Paciente de 48 años con el diagnóstico de bursitis peritrocantérea de fémur izquierdo que no mejora con el tratamiento. Antecedentes personales de sobrepeso, hipertensión arterial, diabetes mellitus no insulín-dependiente, tabaquismo y bebedor frecuente. Tras el estudio de la imagen por RM, se establece el diagnóstico de necrosis avascular de la cabeza femoral izquierda, grado II de Ficat y Artlet. Se realizaron tres perforaciones, desde la zona ínfero-posterior del trocánter mayor, de descompresión de la cabeza femoral. Ocho días después de la intervención se objetivó una fractura subtrocantérea invertida, tipo 32-A2 de la clasificación de Müller-AO [1] o grado 2b de Seinsheimer, con fragmento proximal del trocánter menor [2] (Figura 1).

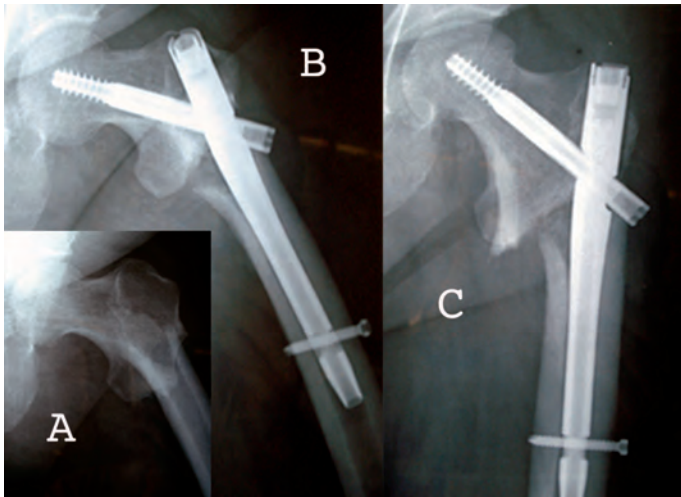
#### Correspondencia

R Sanjuan Cerveró  
Vall 42, 1º, 1ª. 46400 Cullera, Valencia, España.  
sanjuan.rafcerc@gmail.com

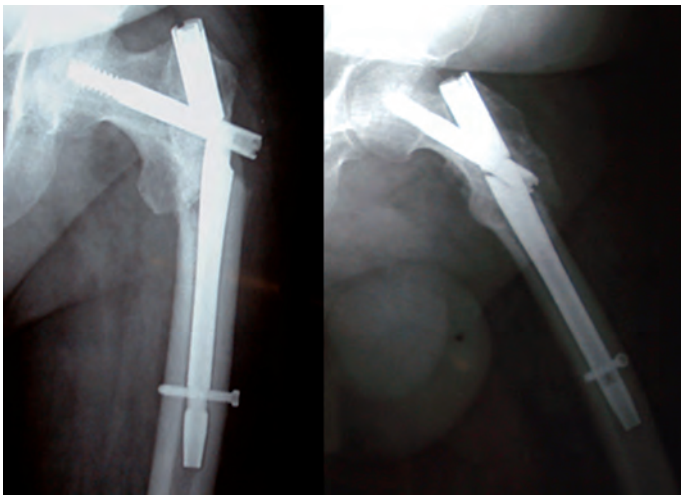
Se intervino de nuevo aplicando un clavo Gamma3© (Stryker©) trocantérico con angulación cefálica de 130°, tornillo cefálico de 95 mm y bloqueo distal estático con un tornillo de 40 mm. En el control postoperatorio se objetivó la reducción deficiente con un fragmento proximal en flexión (Figura 1); a pesar de ello, el paciente inició la marcha a las tres semanas de la intervención con una actitud en rotación externa.

Seis meses después de la intervención se objetivó el llamado efecto punta del clavo y una aparente consolidación de la fractura; el paciente mantuvo una ligera claudicación glútea aunque no precisó de ayuda para la marcha. Una semana más tarde ingresó en urgencias por un dolor súbito. Observamos la rotura del clavo Gamma© a nivel del orificio de inserción del tornillo cefálico (Figura 2).

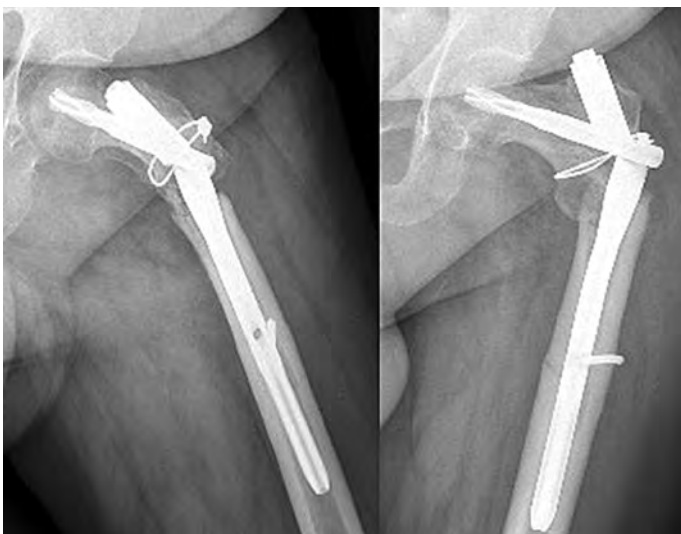
Se decidió reintervenir retirando el material, cambiando por otro clavo trocantérico estándar (PFNa©, Synthes©), con tornillo cefálico de 105 mm. Se realizó un nuevo fresa-



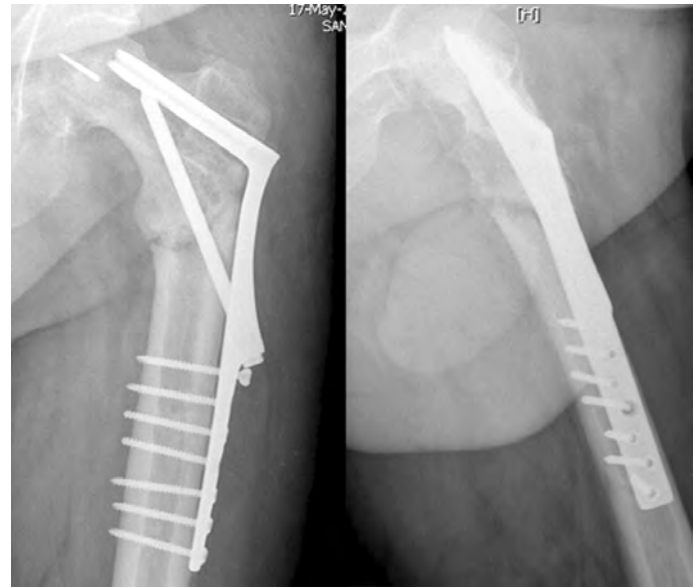
**Fig. 1.** A) Radiografía inicial. B,C) Radiografías de perfil y en AP de la osteosíntesis inicial con el clavo Gamma©.



**Fig. 2.** Imagen radiográfica de la rotura del clavo Gamma©.



**Fig. 3.** Imagen radiográfica de la rotura del clavo PFNa©.



**Fig. 4.** Osteosíntesis final con placa RAB©. Migración proximal de la placa monobloque con respecto a la punta de aguja rota utilizada para la colocación del implante.

do del canal medular, limpieza abierta y refrescamiento de foco, realineación y mantenimiento con cerclaje de Dall-Milles© (Stryker©). Se consiguió una reducción aceptable aunque no fue posible bloquear el clavo distalmente por la rotura del tornillo de bloqueo. No se apreciaron signos definitivos de consolidación en los seis meses siguientes y, finalmente, se objetivó una nueva rotura del implante y migración del cerclaje (Figura 3).

Ante la nueva situación, indicamos la retirada del implante y la colocación de una fijación rígida mediante placa RAB© (Biomet©). La reducción definitiva del implante resultó muy dificultosa pues el fragmento proximal se encontraba rotado externamente y en flexión, por la acción del músculo psoas-iliaco, y además la perforación cefálica de los tornillos cefálicos de los clavos intramedulares dificultó la colocación y guiado del módulo cervical de la placa monobloque, produciéndose durante el proceso una rotura de la aguja guía. Se completó, además, la decorticación y la limpieza del foco, con proteína morfogenética (BMP-7) sobre el mismo (Ossigraft©, Stryker©). Se inició el tratamiento con teriparatida (Forsteo©, Lilly©) como coadyuvante en la consolidación y se mantuvo la descarga completa durante un mes (Figura 4).

En el control ambulatorio realizado a los cuatro meses de la última cirugía, el paciente se encontraba asintomático. En las radiografías se visualizaba un neoformado óseo a los cinco meses, siendo dado de alta con movilidad completa y sin dolor residual a los ocho meses.

## Discusión

En este caso objetivamos los fracasos de varias técnicas quirúrgicas atendiendo a fallos o errores en la concepción del propio cirujano y de su técnica. En la realización del *forage* para el tratamiento de la necrosis avascular de la cabeza de fémur, la perforación de la cortical posterior ya en la diáfisis fue la causa de la fractura con la carga precoz. En la colocación del clavo Gamma© inicial también cometimos fallos de diversa índole; el tipo de fractura provoca que la acción del músculo psoas-iliaco actúe desviando en flexión, aducción y rotación externa el fragmento proximal [3]. Honkonen *et al.* [4] establecieron criterios para la reducción de las fracturas con clavos, considerando como aceptables pequeños desplazamientos de hasta 10 mm que no se cumplen en este caso, aunque abogan por una reducción lo más anatómica posible, realizándola si es preciso de modo abierto. Esta falta de reducción perpetúa la acción del músculo psoas, la fatiga del material del clavo y la falta de consolidación de la fractura. La tercera cirugía la consideramos adecuada ante este tipo de alteraciones: retirada del implante roto, decorticación tras refrescado de las superficies óseas, aporte de injerto de cresta iliaca y colocación de un nuevo implante con cerclaje [5]. Pero, a pesar de insistir en la reducción de la fractura, el implante falló de nuevo. La explicación de este nuevo fracaso puede estar en la rotación de la cabeza femoral o del fragmento proximal con la introducción del tornillo cefálico, fundamento de la colocación del tornillo cefálico de antirrotación [6][7]. Sobre una cirugía previa, la introducción de otro tornillo sobre el orificio previamente realizado no tiene el mismo agarre, permitiendo la holgura sobre un eje circular, que va a actuar como si el fragmento proximal no estuviese fijado, y continuando la acción en flexión del músculo psoas-iliaco.

La placa presenta un nuevo orificio en la cabeza femoral con un agarre más eficaz y un contrafuerte intraóseo capaz de anular las fuerzas ocasionadas por el músculo psoas. Además, el aporte de proteína morfogenética y el tratamiento con teriparatida contribuyen a la formación de hueso nuevo. A pesar de ello, la placa migró con el inicio de la carga, sin llegar a protruir en la cabeza femoral (Figura 4).

La rotura de un implante se debe a defectos en la técnica quirúrgica. Roseblum *et al* [8] y Seral *et al* [9] indicaron que la transmisión de solicitaciones, tras la colocación de un clavo intramedular, sigue un patrón distinto al fisiológico para permitir la consolidación de la fractura, pasando la carga de la cabeza a la diáfisis sin transmitir por el calcar, lo cual ocasiona el llamado «efecto punta».

Las series de rotura de un clavo intramedular oscilan entre el 0,004% [5][10-14] y el 2% [15], aunque muchos au-

tores con un número importante de clavos revisados no tienen casos de rotura [16]. Tan solo Wozasek *et al* [17] han publicado un caso de rotura múltiple de implante intramedular. La razón de la fatiga y posterior rotura del implante radica en su diseño. Hay dos zonas con grandes tensiones, las regiones del tornillo cefálico y del bloqueo distal, que se corresponden, además, con las zonas de menor sección; en el punto de entrada del tornillo cefálico la sección del material disminuye entre el 60 y el 75%, según modelos [17-18].

La utilización de un sistema de placa con contrafuerte [19] permite neutralizar las fuerzas de tracción, y aunque es un sistema ideado para fractura inestables, actualmente en desuso, su concepto original, con mayor resistencia que la de un clavo céfalo-diafisario, fue lo que nos decantó por su elección. La función del contrafuerte es una aplicación de sobra conocida en la ingeniería civil pero, en nuestro caso, proporcionaba una estabilidad adicional al ser otro elemento para evitar la rotación en flexión del fragmento proximal.

La publicación de un fracaso repetido, como el presente, ha de hacernos cuidar la meticulosidad en la técnica y en las indicaciones en intervenciones que, por su rutina, parecen banales. Los clavos intramedulares trocantéricos son un dispositivo eficaz, demostrado clínicamente en múltiples estudios y con una tasa de rotura extremadamente baja, condicionada, en la mayoría de las ocasiones, por la falta de consolidación de la fractura que provoca la fatiga del material y la rotura del dispositivo. ■

## REFERENCIAS BIBLIOGRÁFICAS

1. Orozco R, Sales JM, Videla M. Atlas de osteosíntesis. Barcelona: Masson SA; 1998.
2. Seinsheimer F. Subtrochanteric fractures of the femur. *J Bone Joint Surg (Am)* 1978; 60-A:300-6.
3. Kapandji AI. Fisiología articular. 5ª edición. Madrid: Panamericana; 2007.
4. Honkonen SE, Vihtonen K, Jarvinen MJ. Second-generation cephalo-medullary nails in the treatment of reverse obliquity intertrochanteric fractures of the proximal femur. *Injury* 2004; 35:179-83.
5. Ruiz-Ibán MA, Crespo-Hernández P, De Frías-González M, Castrillo-Amores MA. Estudio de ocho casos de rotura de clavo Gamma@ en 1.478 implantes. *Rev Ortop Traumatol* 2004; 48:435-42.
6. Galanakis IA, Steriopoulos KA, Dretakis EK. Correct placement of the screw or nail in trochanteric fractures: Effect of the initial placement in the migration. *Clin Orthop Rel Res* 1995; 313: 206-13.

7. Schipper IB, Bresina S, Wahl D, Linke B, Van Vugt AB, Schneider E. Biomechanical evaluation of the proximal femoral nail. *Clin Orthop Rel Res* 2002; 405:277-86.
8. Roseblum SF, Zuckerman JD, Kummer FJ, Tam BS. A biomechanical evaluation of the Gamma@ nail. *J Bone Joint Surg (Br)* 1992; 74-B:352-7.
9. Seral B, García JM, Cegoniño J, Doblaré M, Palanca D, Seral F. Osteosíntesis extramedular vs. intramedular en las fracturas trocántreas de cadera: análisis 3D con elementos finitos. *Rev Ortop Traumatol* 2001; 45:126-36.
10. Valverde JA, Alonso MG, Porro JG, Rueda D, Larrauri PM, Soler JJ. Use of the Gamma© nail in the treatment of fractures of the proximal femur. *Clin Orthop Rel Res* 1998; 350:56-61.
11. Banan H, Al-Sabti A, Jimulia T, Hart AJ. The treatment of unstable, extracapsular hip fractures with the AO/ASIF Proximal Femoral Nail (PFN®). Our first 60 cases. *Injury* 2002; 33:401-5.
12. Pérez-Albela AL, Álvarez R, Godoy N, Martínez JL, Capilla JA, Delgado M. Clavo femoral proximal de AO/ASIF (PFN®) en el tratamiento de las fracturas de la región trocántrea y subtrocántrea del fémur. *Rev Ortop Traumatol* 2002; 46:47-63.
13. Sanjuán-Cerveró R, Morales Suárez-Varela M, Sanchis Sa-  
negre JR, Fenollosa-Gómez J. Comparación clínica entre clavo Gamma© y clavo Claufitt© en fracturas inestables de fémur proximal. *Rev Ortop Traumatol* 2007; 51:325-34.
14. Pervez H, Parker MJ, Pryor GA, Lutchman L, Chirodian N. Classification of trochanteric fractures of the proximal femur: a study of the reliability of current systems. *Injury* 2002; 33:713-5.
15. Bertrand D, González-Busto I, Solís A, Paz-Aparicio J, Núñez-Batalla D, Paz-Jiménez J. Fracturas pertrocántreas de fémur en el anciano: clavo Gamma® y clavo PFN®. Estudio comparativo. *Rev Ortop Traumatol* 2004; 48:22-30.
16. Albareda J, Laclériga A, Palanca D, Paniagua L, Seral F. Complications and technical problems with the Gamma© nail. *Int Orthop* 1996; 20:47-50.
17. Wozasek GE, Radler C, Vecsei V. Case report: multiple Gamma® nail failure. *Orthopaedics* 2002; 25:183-4.
18. Sitthiseripratip K, Van Oosterwyck H, Van der Sloten J, Mahaisavariya B, Bohez ELJ, Suwanprateeb J, *et al.* Finite element study of trochanteric Gamma© nail for trochanteric fracture. *Med Eng Phys* 2003; 25:99-106.
19. Baixauli F, Vicent V, Baixauli E, Serra V, Sánchez-Alepuz E, Gómez V, *et al.* A reinforced rigid fixation for unstable intertrochanteric fractures. *Clin Orthop Rel Res* 1999; 361:205-15.

#### Conflicto de intereses

Los autores no hemos recibido ayuda económica alguna para la realización de este trabajo. Tampoco hemos firmado ningún acuerdo por el que vayamos a recibir beneficios u honorarios por parte de alguna entidad comercial. Ninguna entidad comercial ha pagado, ni pagará, a fundaciones, instituciones educativas u otras organizaciones sin ánimo de lucro a las que estamos afiliados.