

## I CASO CLÍNICO

### Utilidad del sulfato cálcico e hidroxiapatita con antibióticos en las osteomielitis de la mano, a propósito de 2 casos clínicos

Use of calcium sulfate and hydroxyapatite with antibiotics in osteomyelitis of the hand: Two clinical cases

Jiménez-Martín A, Romero Candau F<sup>1</sup>, Pérez Hidalgo S, Najarro Cid F, Gómez de los Infantes Troncoso JG

Servicio de Cirugía Ortopédica y Traumatología. Hospital FREMAP Sevilla.

<sup>1</sup> Servicio de Medicina Interna. Hospital FREMAP Sevilla.

#### Resumen

Las osteomielitis representan entre el 1-6% de las infecciones de la mano, cuya etiología fundamental es el *Staphylococcus aureus*. Presentamos 2 casos tratados eficazmente mediante legrado de la lesión y relleno con sulfato cálcico e hidroxiapatita (PerOssal®) impregnado con antibióticos, valorando el tipo de lesión, aspectos analíticos, y radiológicos. Nuestro objetivo es la revisión de esta patología, así como subrayar la utilidad de este nuevo biomaterial en la cirugía de la mano.

#### Palabras clave:

PerOssal®, osteomielitis, mano, hidroxiapatita.

#### Abstract

Osteomyelitis accounts for 1-6% of all infections of the hand, the main causal agent being *Staphylococcus aureus*. We present two cases successfully treated with lesion curettage and filling with calcium sulfate and hydroxyapatite (PerOssal®) impregnated with antibiotics, evaluating the type of lesion, laboratory test parameters and radiological data. Our aim is to offer a review of this condition, and to underscore the usefulness of this new biomaterial in surgery of the hand.

#### Key words:

PerOssal®, osteomyelitis, hand, hydroxyapatite.

## I Introducción

En la mano las osteomielitis son poco frecuentes, debido en su mayor parte a su rica vascularización. Representa tan sólo entre el 1-6% [1] de las infecciones de la mano, y suele relacionarse con infecciones adyacentes en los tejidos blandos o intraarticulares, destacando la afectación de la falange distal [2,3]. En el tratamiento de esta patología se han utilizado los espaciadores de cemento impregnados de antibióticos, lo cual requeriría su retirada en un segundo tiempo quirúrgico. Nuestro objetivo es presentar 2 casos de osteomielitis de la

mano tratados eficazmente con el nuevo biomaterial de sulfato cálcico e hidroxiapatita impregnado en antibióticos (PerOssal®), cuya gran ventaja es su biocompatibilidad y ausencia de necesidad de retirada del paciente.

## I Casos clínicos

Caso clínico 1. Varón de 26 años que sufre osteomielitis en la falange media del 5º dedo de la mano derecha tras pinchazo mientras trabajaba. Inicialmente fue tratado con antibioterapia empírica, con ineficaz resultado. En la radiografía se confirma la lesión osteolítica, (ver Figura 1) y en la TAC se observa una osteítis a nivel de la epífisis proximal de dicha falange, con pequeña comunicación con el espacio articular, artritis séptica, y celulitis. Se procede al legrado de la lesión y relleno con PerOssal® mezclado con vancomicina, (ver Figura

#### Correspondencia

A. Jiménez Martín.  
Hospital FREMAP Sevilla.  
antonio\_jimenez10@hotmail.com

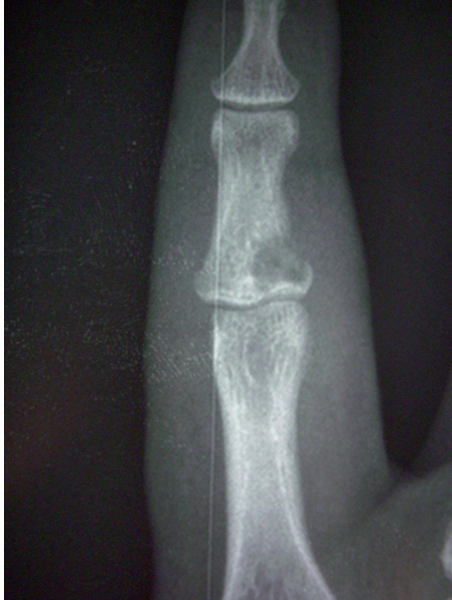

Fig. 1. Zona de osteomielitis en la base de la falange media del 5º dedo de la mano derecha. Caso clínico 1.

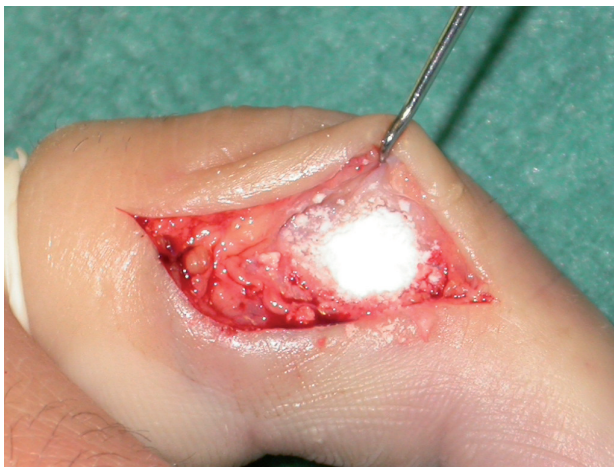

Fig. 2. Abordaje longitudinal del dedo, drenaje de la lesión, legrado de la cavidad, toma de muestras para cultivo/antibiograma, lavado con antisépticos y relleno de la cavidad con PerOssal® con vancomicina. Caso clínico 1.

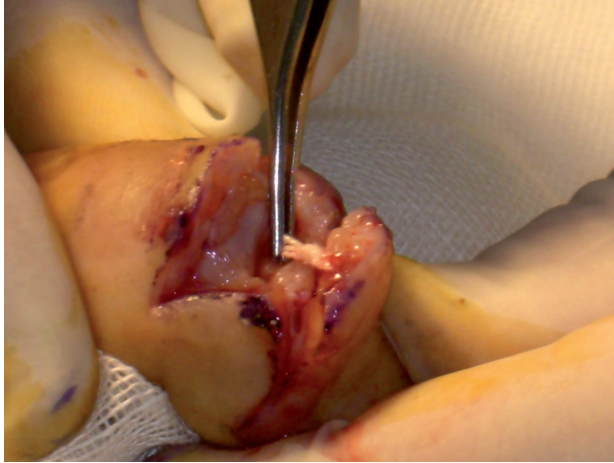
2) y antibioterapia sistémica. La evolución resulta favorable con excelente movilidad del dedo. Se pasa desde los 6.6 mill/ $\mu$ l a los 5.7 mill/ $\mu$ l de leucocitos, con un 57% previo de neutrófilos, frente a un 53.2% posterior. La VSG disminuye desde los 6 a los 5 mm/h, al igual que la PCR, desde los 1.3 a los 0.5 mg/L, siendo el tiempo de tratamiento incluida la rehabilitación de 79 días y el agente el *Staphylococcus aureus*.

Caso clínico 2. Varón de 46 años que sufre herida incisa en el dorso de la articulación interfalángica distal (IFD) del 3º dedo de la mano derecha, diabético. Se ocasiona una sección tendinosa que es reparada mediante sutura con arpón reabsorbible. A los 10 días comienza con tumefacción, supuración y dolor progresivo. Radiografía: lesión osteolítica en la falange distal compatible con posible área de osteomielitis, (ver Figura 3). Resonancia: artritis séptica de la IFD. Ecografía: tejido fibroinflamatorio en pseudocavidad blanda. La antibioterapia previa fue ineficaz, por lo que es sometido a tratamiento quirúrgico. Se procede a la apertura de la IFD, drenando contenido purulento, extrayendo restos de un cuerpo extraño en la localización del arpón y legrado la cavidad, (ver Figura 4). Limpiamos con antisépticos, rellenamos con PerOssal® con Vancomicina y Tobramicina y realizamos tenodermodesis estabilizando con férula de Stack y antibioterapia sistémica. La evolución es favorable, cediendo la tumefacción y acabando en una artrodesis de la IFD.

El número de leucocitos desciende desde los 9.1 a los 7.6 mill/ $\mu$ l, al igual que los neutrófilos desde el 54 al 50.1 %. La VSG tuvo, sin embargo, un valor final mayor desde 3 a 5 mm/h, al igual que la PCR (2.8 mg/L previos, frente a 4.8 mg/L al final del tratamiento). El tiempo de tratamiento incluyendo rehabilitación fue de 120 días, siendo el agente etiológico el *Staphylococcus aureus*. En ambos casos se procedió a la toma de muestras intraoperatorias para cultivo y antibiograma.

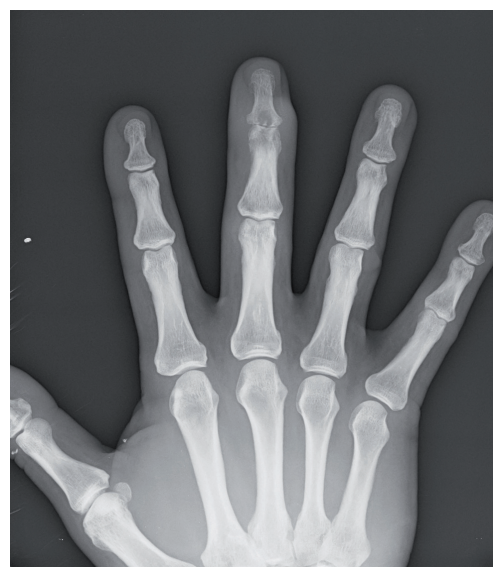

Fig. 3. Imagen de osteomielitis en la falange distal del 3º dedo de la mano derecha. Obliteración del espacio articular. Caso clínico 2.



**Fig. 4.** Abordaje dorsal de la interfalángica distal (IFD) del 3° dedo de la mano derecha. Drenaje de colección purulenta. Toma de muestras para cultivo. Se observa cuerpo extraño en la zona de localización del arpón que retiramos. Legrado de cavidad y relleno con PerOssal®. Caso clínico 2.

## Discusión

Las osteomielitis en la mano suelen aparecer especialmente tras traumatismos penetrantes<sup>1</sup>, aplastamientos, infecciones de tejidos blandos próximos, infecciones postquirúrgicas o diseminación hematogena (13% para Reilly<sup>1</sup>, siendo un 50% inmunodeprimidos). También suele aparecer en un mayor porcentaje tras fracturas abiertas (surgiendo en un 11%).

Desde un punto de vista microbiológico, el *Staphylococcus aureus* es el microorganismo más frecuentemente aislado (30%), como sucede en nuestros 2 casos, aunque la etiología polimicrobiana y los microorganismos entéricos son significativos en un 60% de los cultivos. La osteosíntesis previa con agujas de Kirschner puede determinar osteomielitis en el recorrido de la aguja entre un 0.5-5% de los casos [4]. También se han aislado otros agentes como *Staphylococcus coagulasa* negativos, *Mycobacterium tuberculosis* [5] o *Mycobacterium marinum* [6].

Clínicamente los signos inflamatorios pueden sucederse de la fluctuación y el drenaje purulento espontáneo, aunque tan sólo un tercio desarrolla leucocitosis y fiebre. La VSG y la PCR son útiles para el diagnóstico, aunque incluso tras la cirugía sus valores pueden verse aumentados [7], como sucede en el segundo de nuestros casos.

El diagnóstico puede establecerse con la punción aspiración, aunque si es negativa no excluirá la sospecha patológica. El diagnóstico se completa con el estudio radiográfico, destacando tumefacción de partes blandas, rarefacción metafisaria, osteopenia, osteoesclerosis, reacción perióstica y

disminución del espacio articular. La gammagrafía con leucocitos marcados de tecnecio, galio e indio puede ayudar a identificar la zona afectada, al igual que la resonancia con una sensibilidad del 82-100% [8].

El tratamiento consiste en el tratamiento quirúrgico y la antibioterapia sistémica específica según resultados microbiológicos.

El tratamiento quirúrgico de todas las osteomielitis básicamente consiste en el desbridamiento del tejido necrótico y la descompresión del foco con raspado de la cavidad [9]. Para la falange distal en la osteomielitis asociada a artritis séptica el tratamiento más aceptado es la amputación [1]. Será necesario retirar el material de osteosíntesis como agujas de Kirschner si no se puede controlar la infección. Sería preferible esperar a su retirada si se controla la infección mediante el desbridamiento y tratamiento antibiótico, para no comprometer la estabilidad ósea, sin embargo, si la infección no se controla habría que retirar el material, desbridar ampliamente todo hueso y tejido necrótico próximo y utilizar una estabilización provisional mediante fijación externa o cemento como polimetilmetacrilato impregnado de antibióticos a modo de espaciador. Proubasta [10] recomienda para el relleno de los defectos de la osteomielitis la utilización de espaciadores de cemento impregnados de gentamicina, que luego serán sustituidos por injertos autólogos corticoesponjosos de cresta ilíaca fijados por tornillos. Finalmente, Kakinoki [11] ha descrito el relleno de los defectos tras el desbridamiento con un colgajo fascioadiposo proveniente de la zona del segundo metacarpiario. McKee [12] ha descrito el uso de alfa hemihidrato de sulfato cálcico impregnado de tobramicina para el uso de osteomielitis, determinando una erradicación de la infección hasta en un 92% de los casos, con curación de la enfermedad en un 71%. La utilización de cerámicas de hidroxiapatita cálcica propuestas por Shinto [13] tiene el inconveniente de la retirada del material, lo cual supone una reintervención al paciente, aunque conseguiría haber liberado hasta el 70% de la gentamicina en 12 semanas. En nuestro caso el espaciador utilizado era un compuesto de sulfato cálcico e hidroxiapatita, más biocompatible que otros espaciadores tradicionales como el de polimetilmetacrilato. El espaciador PerOssal® permite para Rauschmann [14] una liberación de vancomicina superior frente al espaciador de sulfato cálcico (96.3% Vs 74.8%). No se han hallado diferencias en cuanto a citotoxicidad *in vitro* o liberación de la lactato deshidrogenasa ( $532 \pm 45$  U/mg Vs  $570 \pm 40$  U/mg), entre ambas sustancias. Por su parte, el espaciador de hidroxiapatita tiene excelentes propiedades de resorción, biocompatibilidad y liberación de antibióticos, debido a su alta porosidad. Todo ello lo hace especialmente recomendable para su uso en osteomielitis. ■



## REFERENCIAS BIBLIOGRÁFICAS

1. Reilly K, et al. Osteomyelitis of the tubular bones of the hand. *J Hand Surg. J Hand Surg[Am]* 1997, 22: 644-649.
2. Barbieri R, Freeland A. Osteomyelitis of the hand. *Hand Clin* 1998, 14:589-603.
3. Freeland A, Senter B. Septic arthritis and osteomyelitis. *Hand Clin* 1989, 5:533-552.
4. Stahl S, Schwartz O. Complications of K-wire fixation of fractures and dislocations in the hand and wrist. *Arch Orthop Trauma Surg* 2001, 121:527-530.
5. Stanhope B, Dieppe C. Dactylitis--an uncommon presentation of tuberculosis. *Pediatr Emerg Care*.2007 Jun;23(6):394-6.
6. Van Seymortier P, Verellen K, De Jonge I. Mycobacterium marinum causing tenosynovitis. 'Fish tank finger'. *Acta Orthop Belg*.2004 Jun;70(3):279-82.
7. Peltola H, Vahvanen V, Aalto K. Fever, C-reactive protein, and erythrocyte sedimentation rate in monitoring recovery from septic arthritis: A preliminary study. *J Pediatr Orthop* 1984, 4:170-174.
8. Boutin R, et al. Update on imaging of orthopedic infections. *Orthop Clin North Am* 1998, 29:41-66.
9. Patzakis MJ, Zalavras CG. Chronic posttraumatic osteomyelitis and infected nonunion of the tibia: current management concepts. *J Am Acad Orthop Surg*.2005 Oct;13(6):417-27.Review.
10. Proubasta IR, Itarte JP, Lamas CG, Majó JB. The spacer block technique in osteomyelitis of the phalangeal bones of the hand. *Acta Orthop Belg*.2004 Apr;70(2):162-5.
11. Kakinoki R, Ikeguchi R, Nakamura T. Second dorsal metacarpal artery muscle flap: an adjunct in the treatment of chronic phalangeal osteomyelitis. *J Hand Surg [Am]*.2004 Jan;29(1):49-53.
12. McKee MD, Wild LM, Schemitsch EH, Waddell JP. The use of an antibiotic-impregnated, osteoconductive, bioabsorbable bone substitute in the treatment of infected long bone defects: early results of a prospective trial. *J Orthop Trauma*.2002 Oct;16(9):622-7.
13. Shinto Y, Uchida A, Korkusuz F, Araki N, Ono K. Calcium hydroxyapatite ceramic used as a delivery system for antibiotics. *J Bone Joint Surg Br*.1992 Jul;74(4):600-4.
14. Rauschmann MA, Wichelhaus TA, Stinal V, Dingeldein E, Zichner L, et al.. Nanocrystalline hydroxyapatite and calcium sulphate as biodegradable composite carrier material for local delivery of antibiotics in bone infections. *Biomaterials*.2005 May;26(15):2677-84.

### Conflicto de intereses

Los autores no hemos recibido ayuda económica alguna para la realización de este trabajo. Tampoco hemos firmado ningún acuerdo por el que vayamos a recibir beneficios u honorarios por parte de alguna entidad comercial. Ninguna entidad comercial ha pagado, ni pagará, a fundaciones, instituciones educativas u otras organizaciones sin ánimo de lucro a las que estamos afiliados.