

Protrusión de los tornillos acetabulares como causa de rotura de inserto en artroplastia total de cadera cerámica-cerámica

Protrusion of acetabular screws as a cause of liner fracture in ceramic-on-ceramic total hip arthroplasty

Natera Cisneros L, Crusi X

Hospital de la Santa Creu i Sant Pau. Servicio de Cirugía Ortopédica y Traumatología. Universidad Autónoma de Barcelona, Barcelona, España.

Resumen

La rotura del inserto en las artroplastias totales de cadera con par de fricción cerámica-cerámica es un hecho infrecuente y se suele producir por un traumatismo o un conflicto femoro-acetabular por excesiva anteversión del componente acetabular. Se presenta el caso de una mujer de 54 años portadora de una artroplastia total de cadera cerámica-cerámica en la que en un contexto atraumático se produjo rotura del inserto por protrusión articular de los tornillos acetabulares.

Palabras clave:

Rotura, inserto, cerámica, protrusión, tornillos, acetabulares.

Abstract

The fracture of the liner in ceramic-on-ceramic total hip arthroplasty is a rare event. In the case reports described in the literature, the reason is usually due to trauma or femoro-acetabular impingement because of excessive anteversion of the acetabular component. In this paper we present the case of a 54 year-old woman with a ceramic-on-ceramic total hip arthroplasty in which the liner broke because the acetabular screws heads were protruding in the joint cavity.

Key-words:

Fracture, liner, ceramic, protrusion, screws, acetabular.

Introducción

La rotura del inserto en las artroplastias totales de cadera con par de fricción cerámica-cerámica es infrecuente [1]. El par de fricción cerámica-cerámica tiene la ventaja sobre el par de fricción metal-polietileno de no liberar partículas de desgaste ni la osteolisis derivada del desgaste del polietileno [2][3]. En las primeras generaciones, la rigidez del par de fricción cerámica-cerámica condicionaba el aflojamiento de los componentes de la artroplastia [4]. A pesar de las mejoras introducidas en las nuevas generaciones de la cerámica, aún existe preocupación respecto a las roturas [5][6]. Los insertos de cerámica son rígidos y, por lo tanto, carecen de la capacidad de deformarse. El conflicto entre el cuello del vástago y el inserto ha sido descrito como la principal causa

de rotura de los componentes en las artroplastias totales de cadera cerámica-cerámica [7][8]. Presentamos un caso de rotura de inserto de cerámica por protrusión de los tornillos acetabulares en la cavidad articular.

Caso clínico

Mujer de 54 años con un índice de masa corporal (IMC) de 23,6, a la que se le realizó una artroplastia total de cadera izquierda por artrosis primaria. A través de un abordaje póstero-lateral se implantaron un cótilo tipo Furlong® (JRI Orthopaedics, Reino Unido) de 46 mm, un inserto de cerámica de 28 mm (JRI Orthopaedics, Reino Unido), una cabeza de cerámica Delta (Ceramtec, Reino Unido) de 28 mm con cuello corto y un vástago Furlong® (JRI Orthopaedics, Reino Unido) de 9 mm. El componente cotiloideo se fijó con tres tornillos acetabulares. En las radiografías postoperatorias inmediatas se observó una correcta disposición de los componentes, sin disimetría de las extremidades.

Correspondencia

L Natera Cisneros
Sant Antoni Maria Claret, 167, 08025 Barcelona, España.
e-mail: lnatera@santpau.cat

La evolución clínica inmediata fue satisfactoria. Tres años después de la intervención y sin relación con traumatismo alguno, la paciente comenzó a notar crepitación al deambular, así como dolor en la ingle y en la región trocantérea. Al examen físico, la crepitación se evidenciaba con la movilización pasiva de la cadera, provocando bloqueos articulares a máxima flexión. Se solicitaron radiografías simples en proyecciones anteroposterior y axial, mostrando radiopacidades puntiformes adyacentes al cuello y a la cabeza (Figura 1). Asimismo, se le practicó una TAC, presentando rotura del inserto y pérdida de la relación circunferencial entre el mismo y el componente de la cabeza femoral. El componente acetabular tenía una anteversión de $18,4^\circ$ (Figura 2).

Se indicó el recambio de los componentes y al realizar la artrotomía se apreció que la rotura del inserto constaba de tres fragmentos mayores y numerosos fragmentos de pequeño tamaño. Al luxar la cadera y exponer el componente cotiloideo, se evidenció que los tornillos acetabulares, con su cabeza deformada, protruían en la cavidad articular (Figura 3).

Se realizó un recambio del cótilo (Furlong®, JRI Orthopaedics, Reino Unido) no cementado de 50 mm, con dos

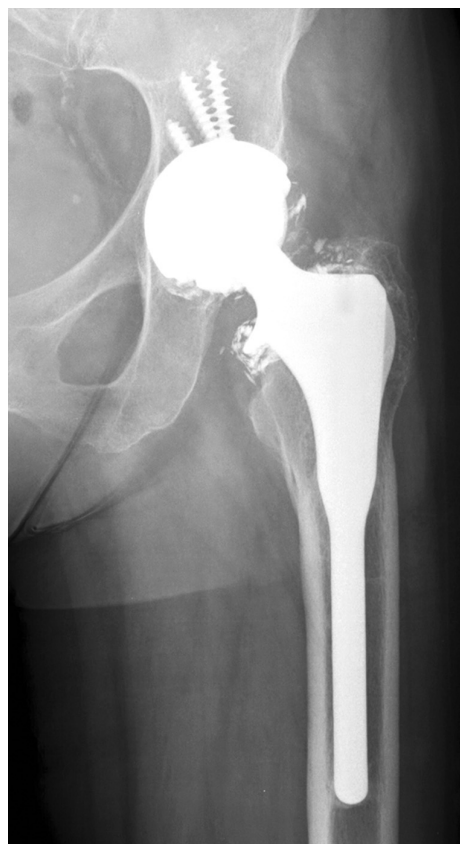

Fig. 1. Radiografía en proyección anteroposterior en la que se aprecian radiopacidades puntiformes adyacentes al cuello y a la cabeza de la artroplastia, correspondientes a la rotura del inserto de cerámica.

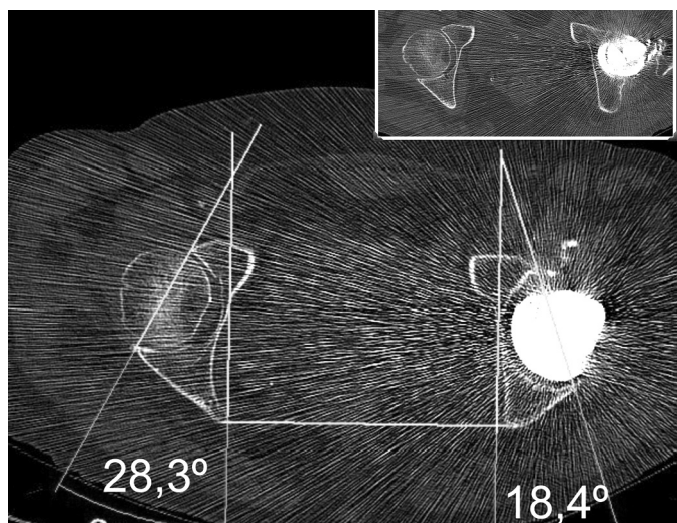


Fig. 2. TAC con evidencia de la rotura del inserto de cerámica así como la pérdida de la relación circunferencial entre el mismo y el componente de la cabeza femoral. La anteversión del componente acetabular fue de $18,4^\circ$.

tornillos acetabulares, asegurando la completa introducción de los mismos. Se cambiaron los componentes del par de fricción, colocando un inserto de cerámica (JRI Orthopaedics, Reino Unido) de 28 mm y una cabeza de cerámica Delta (Ceramatec, Reino Unido) de 28 mm con cuello corto (Figura 4). Se constató que la fijación del vástago era correcta, por lo que se decidió la preservación del mismo.

En la última visita de seguimiento, 24 meses después del recambio del inserto y del cótilo, se evidenció que la paciente presentaba una evolución favorable, sin manifestar dolor, ni ruidos articulares o alteración de la marcha.

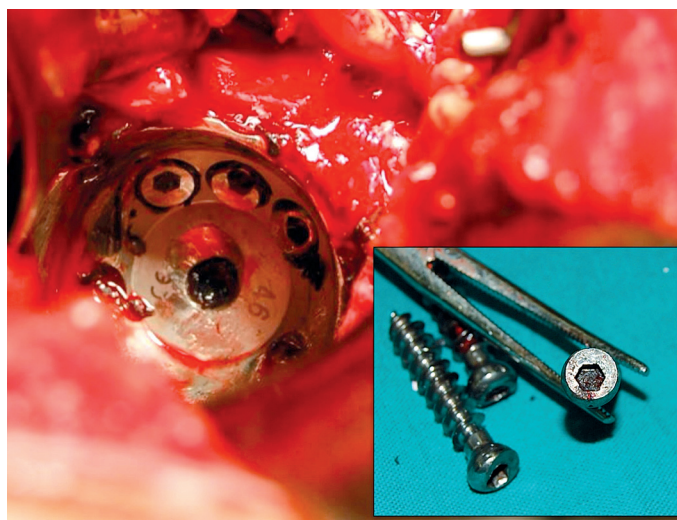


Fig. 3. Cabezas de los tornillos acetabulares deformadas protruyendo hacia la cavidad articular.

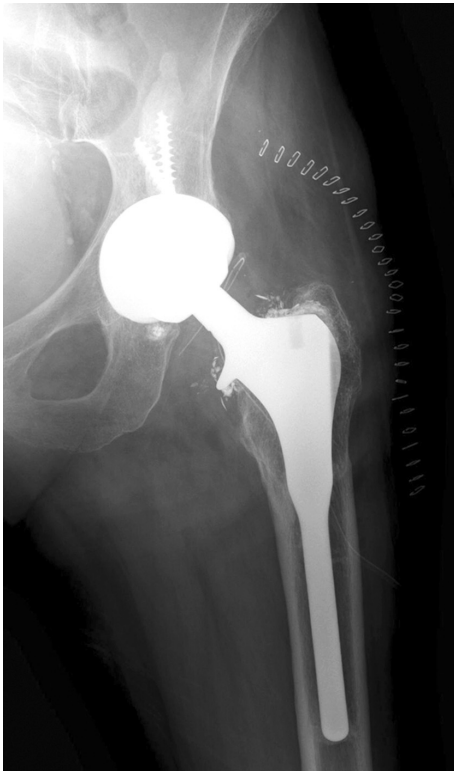


Fig. 4. Radiografía A-P tras al recambio con opacidades puntiformes correspondientes a partículas de cerámica remanentes.

Discusión

La fractura de los insertos de cerámica se considera infrecuente, con una incidencia del 0,5% [8][9], y la casuística contemplada en la literatura está formada por casos aislados [5][6]. Los factores de riesgo inherentes al paciente que aumentan la probabilidad de fractura de un inserto de cerámica son los traumatismos, la alta demanda funcional y la obesidad [9]. Como factor de riesgo propio de la técnica quirúrgica se reconoce la excesiva anteversión del componente acetabular, pues causa conflicto y choque del inserto contra el cuello del vástago [10].

Encontramos reflejado un caso en el que se plantea la protrusión de los tornillos acetabulares en la cavidad articular como causante de rotura del inserto de cerámica [11], constatando que la versión del componente acetabular de su caso era correcta, tal y como lo hicimos en nuestro caso; es por ello que se puede concluir que el factor técnico determinante en ambos casos radicó únicamente en la no completa introducción de los tornillos acetabulares en el macizo óseo de la pelvis.

Nuestro caso nos permite concluir que, si bien por varios motivos el par de fricción cerámica-cerámica se puede considerar como el procedimiento de referencia en una artroplastia total de cadera primaria, los implantes de cerá-

mica son muy susceptibles a una correcta y exquisita colocación de los componentes. ■

REFERENCIAS BIBLIOGRÁFICAS

1. Ha YC, Kim SY, Kim HJ, Yoo JJ, Koo KH. Ceramic liner fracture after cementless alumina-on-alumina total hip arthroplasty. *Clin Orthop Relat Res* 2007; 458:106-10.
2. Hamadouche M, Boutin P, Daussange J, Bolander ME, Sedel L. Alumina-on-alumina total hip arthroplasty: a minimum 18.5-years follow-up study. *J Bone Joint Surg (Am)* 2002; 84-A:69-77.
3. Yoo JJ, Kim YM, Yoon KS, Koo KH, Song WS, Kim HJ. Alumina on- alumina total hip arthroplasty: a five-year minimum follow-up study. *J Bone Joint Surg (Am)* 2005; 87-A:530-5.
4. Sedel L, Nizard R, Bizot P. Perspective on a 20-year experience with ceramic-on-ceramic articulation in total hip replacement. *Semin Arthroplasty* 1998; 9:123.
5. Hasegawa M, Sudo A, Hirata H, Uchida A. Ceramic acetabular liner fracture in total hip arthroplasty with a ceramic sandwich cup. *J Arthroplasty* 2003; 18:658-61.
6. Suzuki K, Matsubara M, Morita S, Muneta T, Shinomiya K. Fracture of a ceramic acetabular insert after ceramic-on-ceramic THA. A case report. *Acta Orthop Scand* 2003; 74:101.
7. Min BW, Song KS, Kang CH, Bae KC, Won YY, Lee KY. Delayed fracture of a ceramic insert with modern ceramic total hip replacement. *J Arthroplasty* 2007; 22:136-9.
8. Bierbaum BE, Nairus J, Kuesis D, Morrison JC, Ward D. Ceramic-on-ceramic bearings in total hip arthroplasty. *Clin Orthop Rel Res* 2002; 405:158.
9. Capello WN, D'Antonio JA, Feinberg JR, Manley MT, Naughton M. Ceramic on-ceramic total hip arthroplasty: update. *J Arthroplasty*. 2008; 23:39-43.
10. Lee YK, Yoo JJ, Koo KH, Yoon KS, Kim HJ. Metal neck and liner impingement in ceramic bearing total hip arthroplasty. *J Orthop Res* 2011; 29:218-22.
11. Lee SC, Jung KA, Nam CH, Kim TH, Ahn NK, Hwang SH. Acetabular screw head-induced ceramic acetabular liner fracture in cementless ceramic-on ceramic total hip arthroplasty. *Orthopedics* 2010; 12:33.

Conflicto de intereses

Los autores no hemos recibido ayuda económica alguna para la realización de este trabajo. Tampoco hemos firmado ningún acuerdo por el que vayamos a recibir beneficios u honorarios por parte de alguna entidad comercial. Ninguna entidad comercial ha pagado, ni pagará, a fundaciones, instituciones educativas u otras organizaciones sin ánimo de lucro a las que estamos afiliados.