

ORIGINAL

Fracaso de la cirugía del LCA

Failure of anterior cruciate ligament surgery

Cugat Bertomeu R ^{1,2,3}, Samitier Solís G ^{1,2,3}, Álvarez Díaz P ^{1,2}, Steinbacher G ^{1,2}

¹ Hospital Quirón Barcelona, ² Mutualidad de Futbolistas Federación Española de Fútbol (Delegación catalana), ³ Mutua Montañesa de Barcelona (SUMMA Intermutual)

Resumen

El objetivo es clasificar y describir la etiología multifactorial para considerar como fallo la cirugía del ligamento cruzado anterior (LCA), ayudar a prevenirlo y a resolverlo, centrándonos sobre todo en aquellas etiologías que obligan al recambio del LCA por inestabilidad recurrente, sin olvidarnos de las que afectan a la función o son motivo de dolor persistente.

A menudo se puede identificar una causa primaria o secundaria del fracaso de una cirugía de LCA e incluso con el plan más meticuloso, podemos encontrar hallazgos no anticipados durante la intervención por lo que nuestro protocolo debe ser lo suficientemente flexible para acomodarse al desarrollo de la cirugía. Es crucial aconsejar al paciente preoperatoriamente y limitar sus expectativas acerca de los resultados sobre la cirugía dada la complejidad de este procedimiento. Con una planificación preoperatoria apropiada, intensa atención a los detalles y ajuste apropiado de las expectativas del paciente, la cirugía de revisión del LCA puede suponer un beneficioso y satisfactorio resultado para el paciente.

Palabras clave:

LCA, fracaso, rotura, aflojamiento, planificación quirúrgica.

Abstract

The present study classifies and describes the multifactorial causes of anterior cruciate ligament (ACL) surgery failure, with a view to preventing and resolving such situations. The study particularly focuses on those causes that require ACL replacement due to recurrent instability, without neglecting those that affect function or produce persistent pain.

It is often possible to identify a primary or secondary cause of ACL surgery failure, and even the most meticulous planning can give rise to unexpected findings during the intervention. The adopted protocol therefore should be sufficiently flexible to adapt to the course of surgery. Preoperative patient counseling is essential, limiting his or her expectations as to the results of surgery, in view of the complexity of this kind of procedure. With adequate preoperative planning, close attention to details, and appropriate definition of the patient expectations ACL revision surgery may offer beneficial and satisfactory results for the patient.

Key words:

ACL failure, ACL ruptura, graft loosening, preop planning.

Introducción

No existe una definición universalmente aceptada que resuma todas las variables que conceptúan el «fallo de la cirugía ligamento cruzado anterior (LCA)». En términos de

inestabilidad es más fácil llegar a esta definición pero hay muchas más causas que pueden llevarnos a esta conclusión por parte del cirujano, del paciente o de ambos, y considerar el resultado como insatisfactorio. Johnson y Fu [1] establecieron que «debería considerarse un fallo clínico toda rodilla intervenida por rotura del LCA que presente una inestabilidad recurrente o que, aún siendo estable, presente dolor o rigidez, con un rango de movimiento entre 10° y 120°». Aunque de forma más precisa indicamos la revisión

Correspondencia
R. Cugat Bertomeu
Hospital Quirón
Barcelona



en los casos de rotura completa con más de 6 mm de desplazamiento anterior comparado con la rodilla contralateral (medido con artrómetro) o un *pivot shift* grado 2 ó 3 con o sin dolor de rodilla, inflamación, sensación subjetiva de inestabilidad y limitación funcional para las actividades de la vida diaria o deportiva [2]. Por su parte, Alford et al [3] van mas allá al establecer que con el artrómetro KT-1000 (MEDmetric, San Diego, California), utilizando una técnica adecuada de medición a 20° - 30° de flexión, con el paciente relajado, efectuando una tracción máxima manual, con una diferencia lado a lado de 3 mm, o un desplazamiento absoluto de más de 10 mm, tiene una sensibilidad del 99% para una rotura del LCA.

En estos términos, la tasa de buenos y excelentes resultados está entre el 75-90% [4-10]; la extrapolación de estos resultados implica que hay alrededor de un 10-15% de fallos susceptibles de cirugía de revisión, y aunque la lesión repetida y los traumatismos son frecuentes, varios autores [11,12] citan los errores técnicos como causa de más del 70% de las reconstrucciones fallidas. La elección del injerto, el sistemas de fijación y la recolocación de los túneles serán los mayores retos en la cirugía de recambio del LCA [13].

El objetivo de este capítulo de revisión es clasificar y describir la etiología multifactorial que puede llevarnos a considerar como fallo la cirugía del LCA, ayudar en la forma de prevenirlo y en su resolución, centrándonos sobre todo en aquellas etiologías que obligan al recambio del LCA por inestabilidad recurrente, sin olvidarnos de las que afectan a la función o son motivo de dolor persistente.

I Planificación preoperatoria

Para precisar el motivo del fracaso y la planificación preoperatoria de la reintervención es necesario recoger todos los datos referidos en la historia clínica, la exploración física y las pruebas de imagen [1,14] e incluso solicitar estudios analíticos para descartar procesos infecciosos o inflamatorios [5-8,15-24] (Tabla 1).

Utilizando la definición ofrecida por Johnson y Fu [1], podríamos resumir y posteriormente desglosar en subcategorías la etiología del fracaso de la cirugía del LCA (Tabla 2) en tres grandes grupos no excluyentes:

- Causas que dan lugar a inestabilidad recurrente,
- Pérdidas de función expresadas en un déficit de movilidad,
- Dolor persistente en cualquiera de sus variantes.

Con respecto a otras clasificaciones consideramos que se deben incluir otras dos categorías, el déficit de recuperación funcional, que puede llevarnos a un resultado insatisfactorio después de una cirugía primaria correcta, o bien puede deri-

Tabla 1. Historia Clínica (datos relevantes)

Procedimiento primario
<ul style="list-style-type: none"> ■ Lesión: fecha, mecanismo producción, sintomatología. ■ Cirugía: fecha, técnica, injerto, material de fijación, lesiones asociadas, otras intervenciones. ■ Postoperatorio: complicaciones, rehabilitación, retorno deportivo. ■ Recurrencia: fecha, mecanismo de producción, síntomas (inestabilidad/dolor/rigidez/edema).
Exploración física
<ul style="list-style-type: none"> ■ Inspección: cicatrices, trofismo muscular, tumefacción, temperatura, eje fémoro-tibial, marcha, rango movilidad, chasquidos y bloqueos. ■ Maniobras: derrame, puntos dolorosos, pruebas de estabilidad anteroposterior (Lachman/Cajón ant) rotatoria (Pivot/Dial test o test de rotación externa) lateral (varovalgo), evaluación cartílago y meniscos, fuerza.
Pruebas de imagen
<ul style="list-style-type: none"> ■ Radiología (AP en carga, Lateral a 30°, Axial a 45° rótula (Merchant), PA en carga 45° flexión (Fick), Rx forzadas): valoración de ejes, posición túneles, ensanchamiento túneles, anclajes previos, grado artropatía, inestabilidades asociadas. ■ RNM: presencia de derrame, integridad del injerto, túneles, daño articular, lesiones meniscales. ■ Gammagrafía ósea Tc99: grado artropatía, distrofia simpático refleja, infecciones (leucocitos marcados). ■ TAC.
Consideraciones técnicas
<ul style="list-style-type: none"> ■ Opciones sobre el injerto: aloinjerto vs autoinjerto, tejidos blandos vs hueso-tendón-hueso, ipsilateral vs contralateral. ■ Técnica quirúrgica: todo endoscópico vs fuera dentro, monofascicular vs bifascicular, monotúnel transtibial vs bitúnel. ■ Retirada del material: fluoroscopia, juego universal de destornilladores. ■ Otros procedimientos: Osteotomía tibial, tratamiento del cartílago articular, trasplante meniscal, ángulo posterolateral o ligamento lateral interno.

var en una o varias de las tres etiologías principales, y el fracaso relativo, cuando no se da ninguna de las causas anteriores pero no se alcanzan las expectativas del paciente, generalmente en relación con la práctica de una actividad deportiva.

Tabla 2. Clasificación fracasos cirugía LCA

Inestabilidad recurrente o insuficiencia de la plastia
<ul style="list-style-type: none"> ■ Traumática ■ Atraumática
Secundaria a malposición de los túneles
En el plano sagital: <ul style="list-style-type: none"> ■ Anterior en fémur ■ Posterior en fémur ■ Anterior o posterior en tibia En el plano coronal: <ul style="list-style-type: none"> ■ Anclaje femoral verticalizado ■ Anclaje tibial medializado o lateralizado
Inestabilidades asociadas infradiagnosticadas
Ligamento lateral interno Ángulo póstero-externo Ligamento cruzado posterior
Fallo en la fijación del injerto
Dispositivo de fijación Tensión del injerto Control de la isometría
Fallos en la selección e incorporación del injerto
Selección del injerto Fallo biológico en la incorporación del injerto Infección
Pérdida de la movilidad y artrofibrosis
Primaria Secundaria Inadecuada rehabilitación e inmovilización postoperatoria Inapropiada técnica quirúrgica (cíclope, malposición túneles, etc.) Cirugía en fase lesional aguda Infección Síndrome doloroso regional complejo Sinovitis y hematomas
Dolor persistente
Dolor femoropatelar y disfunción aparato extensor Dolor y morbilidad de la zona dadora del injerto Tendón rotuliano Isquiotibiales Artropatía femorotibial Lesiones meniscales residuales Patología sinovial Neuromas Síndrome doloroso regional complejo
Mala recuperación funcional
Concepto de fracaso relativo

1. Inestabilidad recurrente traumática

Una rotura de la plastia del LCA, puede producirse de forma aguda por traumatismo único o de forma insidiosa por fatiga del implante mediante un mecanismo repetitivo; las roturas debidas a sollicitaciones agudas a su vez, pueden estar originadas por un accidente casual o deportivo sobre una plastia funcional o correctamente colocada, o bien por un accidente sobre una plastia mecánica y funcionalmente débil. Las roturas por fatiga o de forma insidiosa suelen ser consecuencia de defectos técnicos. Sea de una forma u otra, un nuevo traumatismo en una rodilla intervenida puede hacer que esta se vuelva inestable.

La incidencia de rerroturas traumáticas oscilan entre un 5% y un 10% [25] aunque la verdadera incidencia no es bien conocida por la cantidad de factores que contribuyen. Otros autores [26,27] señalan que hasta un 43% de los casos de revisión fueron debidos a eventos traumáticos sobre la rodilla. Según Harner et al [28] el 25% de las cirugías de revisión del LCA son causadas por traumatismos, incluyendo la rehabilitación temprana y agresiva; para Noyes et al [29] el traumatismo fue consecuencia del 39% de las recidivas.

Shelbourne y Gray [30] resaltan que la rehabilitación y el aumento de la actividad en el postoperatorio incrementan el riesgo de lesionar los injertos en la fase de anclaje biológico, maduración o cuando están parcialmente vascularizados, siendo un tiempo para la la plastia el comprendido entre las 6 y 12 semanas después de la cirugía. Durante el primer año después de la reconstrucción la resistencia del injerto se reduce entre un 30 y un 50% [30,31]. Cargas excesivas durante este tiempo pueden permitir una deformidad plástica y la elongación del injerto.

2. Inestabilidad recurrente atraumática

La inestabilidad recurrente o insuficiencia de la plastia, traumática o no, es la causa más frecuente y evidente de fracaso de la cirugía primaria del LCA [5-7]. Entre las causas de inestabilidades no traumáticas, los errores técnicos es lo mas habitual [26,32-34], especialmente lo referente a la colocación de los túneles (70-80% casos) [26], sobre todo, el túnel femoral anterior [35]. Otros errores técnicos frecuentes son la inadecuada trocleoplastia, la mala fijación o tensión inadecuada de la plastia, su mala calidad o no valorar las inestabilidades asociadas en el momento del diagnóstico [1,21,26,32-34,36-38].

Las inestabilidades recurrentes se pueden subclasificar cronológicamente en dos grupos, fallos precoces que corresponden, la mayor de las veces, a los casos atraumáticos, durante lo 6 primeros meses postoperatorios, y los fallos tardíos, después de un año, una vez iniciada la actividad de-

portiva normal, que suelen estar causados por un traumatismo único fortuito, sin descartar la posibilidad del fallo en la incorporación del injerto o microtraumatismos repetidos [26,27].

Es conocida la inestabilidad recurrente secundaria a malposición de los túneles por colocación no anatómica de los túneles [39-46]. La posición inadecuada tanto del túnel femoral, tibial o de ambos, apenas separados unos milímetros de su situación anatómica, puede derivar en cambios en la longitud y tensión de la plastia.

El error en el plano sagital el túnel femoral anterior (Figura 1) es el error técnico mas habitual, propio de las técnicas monotúnel en las que la introducción de la guía por el túnel tibial obliga a perforar el túnel femoral y dificulta llegar a la región anatómica de origen que está mas posterior y lateral [1,25,26,47]. También puede ser motivo de este error la mala visualización de los límites de la pared posterior o su confusión con la «cresta del residente» que separa la inserción de ambos fascículos del LCA. Pequeños errores en la colocación del túnel femoral por encontrarse su punto de origen cerca del centro de rotación tibial puede tener su efecto en la cinemática de la rodilla [46,48,49].

El punto idóneo para su colocación es tan posterior como sea posible, respetando el límite posterior de la pared medial del cóndilo femoral externo dejando, al menos, unos 2 mm de pared y en la zona horaria de las 22 h o las 14 h en el plano coronal, según sea rodilla derecha o izquierda respectivamente (Figura 2). Un injerto demasiado anterior en el fémur fijado en extensión dará lugar a un ligamento ten-

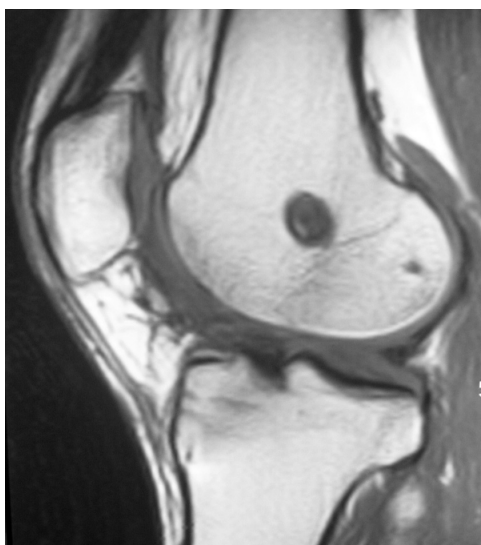


Fig. 1. RNM del túnel femoral en el plano sagital.

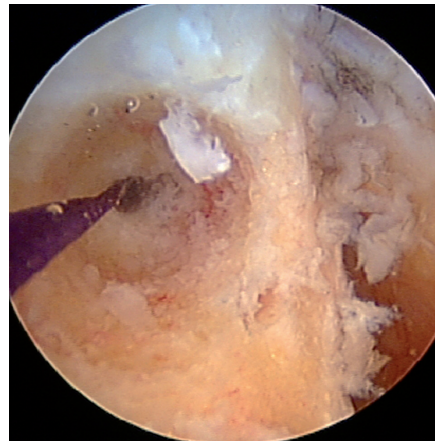

Fig. 2. Artroscopia del túnel femoral en posición idónea, dejando 2 mm de pared posterior.

sionado y muy elongado en flexión provocando un déficit de flexión [40,50,51]. Si la plastia se tensa en flexión, habrá una laxitud inaceptable en extensión y si además coexiste con un túnel tibial muy anterior, también se producirá una sobretensión de la plastia en los últimos grados de extensión por pinzamiento con el techo de la escotadura o por un déficit en los últimos grados.

Cuando el túnel femoral es muy posterior la plastia se tensa en extensión y debilita. Si aguanta sin romperse originará una contractura en flexo con déficit de la extensión en los últimos grados. Esto altera la marcha con riesgo de provocar dolor anterior de la rodilla por sobrecarga fémoropatelar e incluso si se fija en extensión para eliminar este efecto, tendremos entonces un aflojamiento en flexión [48].

En cuanto al túnel tibial originalmente se pensaba que su colocación era menos importante, con un área isométrica mas amplia en el plano sagital, pero ha demostrado tener una sustancial relevancia en los resultados postoperatorios [41-44]. La colocación del túnel tibial debe permitir que las fibras del LCA estén inclinadas y paralelas a la línea de Blumensaat con la rodilla en extensión (Figura 3), situándose en su salida en la huella de las fibras anteromediales del LCA [41-43,52-54] aunque otros autores recomiendan la salida de dicho túnel tibial en la región posteromedial de la huella del LCA para evitar los riesgos de contractura en extensión y en flexión [42,43,45,52,53,55]. Nuestra posición actual coloca el túnel tibial ligeramente excéntrico, anterior y medial, a 5 mm del centro de la huella en tibia del LCA (Figura 4).

Un túnel tibial demasiado anterior provocará el pinzamiento del injerto con el techo de la escotadura intercondílea en la extensión, lo cual aumenta la tensión del injerto difi-

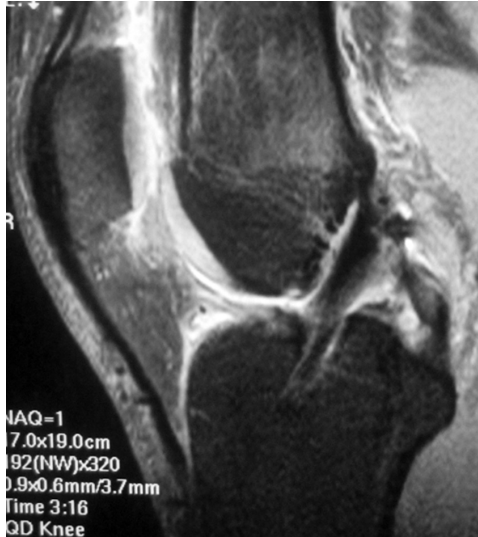

Fig. 3. RNM del túnel tibial posterior con fibras del injerto no paralelas a la línea de Blumensaat.

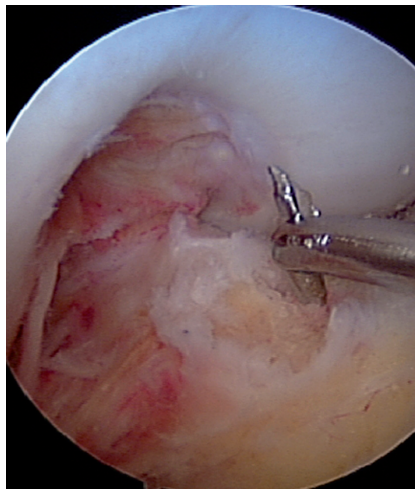


Fig. 4. Artroscopia de la salida de la aguja guía en la tibia por las fibras anteromediales del LCA original.

cultando la incorporación biológica [43,56] o bien originar un síndrome de ciclope [57,58] que produce una pérdida de extensión [22,42,43,53,59-61]. Por su parte, un túnel tibial muy posterior causará excesiva laxitud en flexión y tensión durante la extensión. Sin embargo, en los pacientes con *recurvatum* está indicado un túnel tibial algo más posterior acompañado, en ocasiones, del fresado del techo de la escotadura intercondílea para conseguir el rango de movilidad completo y evitar el pinzamiento en extensión [41,57,62].

Si nos fijamos en el plano coronal, un túnel en el fémur demasiado vertical y central (12 h), situación propia de las técnicas monotúnel, puede provocar una inestabilidad rotacional [63] con un test de *Pivot shift* positivo [64,65] (Figura 5).

En el plano coronal, una situación medial del túnel tibial puede pinzar la plastia con el cóndilo femoral medial y contra el ligamento cruzado posterior. Por el contrario, una situación demasiado lateral provocará un pinzamiento contra la cara interna del cóndilo femoral lateral y una inestabilidad rotatoria [13,33,42,53,66,67].

Resolución de problemas

El objetivo de la cirugía de recambio de una plastia de LCA, una vez estudiada la rodilla y descartadas lesiones asociadas, será visualizar la salida de los túneles previos así como el límite de la pared posterior y su integridad en fémur; para ello debe procederse a una limpieza minuciosa de los restos de la antigua plastia y regularizar, mediante fresado, la pared interna del cóndilo femoral externo para facilitar la colocación de la guía femoral. En ocasiones es necesario ampliar o limpiar la escotadura de posibles osteofitos que, a veces, dificultan la extensión con una trocleoplastia. Una vez hecho, los nuevos túneles deben respetar, en la medida de lo posible, las inserciones anatómicas. Pero también deben apartarse a la salida de los túneles antiguos, si no están en situación correcta, así como diverger de su dirección para evitar el solapamiento y el efecto cañón de escopeta [68] (Figura 6).

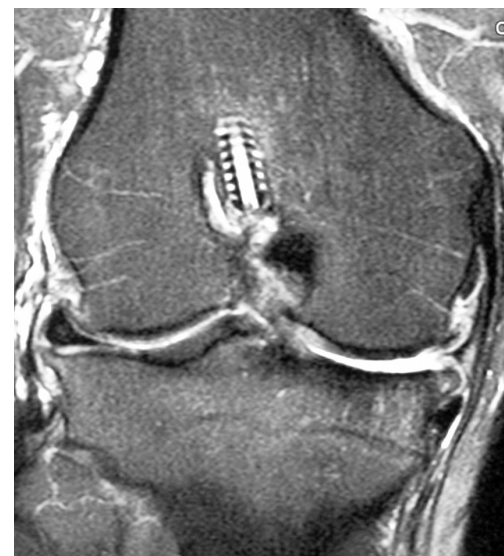


Fig. 5. Corte coronal RNM del túnel femoral verticalizado siguiendo la técnica monotúnel o transtibial.

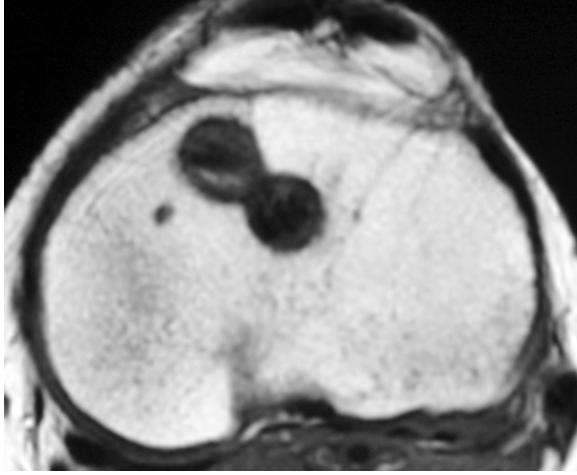


Fig. 6. Corte axial en RNM donde se visualiza el efecto cañón de escopeta en la tibia.

En el fémur para evitar los túneles antiguos hay que crear un nuevo portal pararrotuliano anteromedial para la introducción de la guía femoral; este debe crearse bien abajo y pegado al cóndilo femoral interno, aunque teniendo cuidado de no dañarlo con la introducción de la broca. Forzando la flexión de la rodilla a más de 90°, para evitar dañar las estructuras vasculonerviosas con las agujas, redirigiremos el túnel femoral a una situación mas posterior y aproximadamente a las 22 h o 14 h en el plano coronal, con una dirección mas horizontal y perpendicular al cóndilo femoral externo (Figura 7, Figura 8).

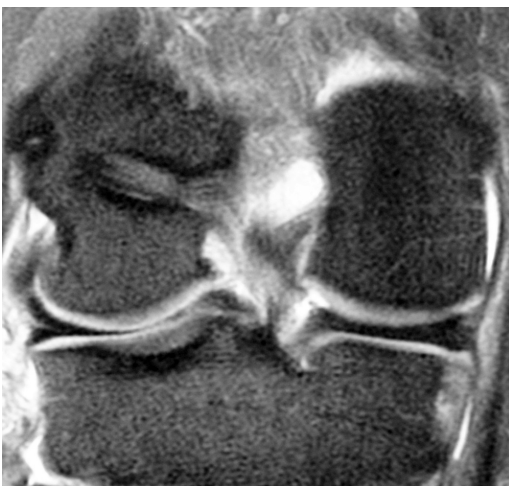

Fig. 7. Corte coronal de RNM del túnel femoral en posición de las 22 h rodilla derecha.

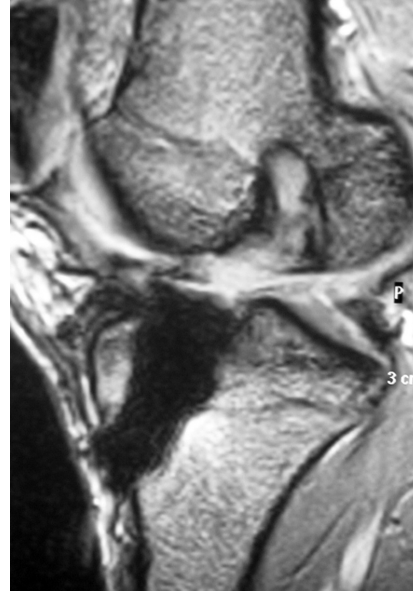


Fig. 8. Corte sagital RNM del túnel tibial y femoral ensanchados.

Si la pared posterior del cóndilo femoral externo es insuficiente, hay varias opciones técnicas entre las que se incluye el uso de una fijación extracortical tipo Endobutton®, la fijación *over-the-top* mediante un tope, la creación de un bolsillo femoral endoscópico y el cambio de orientación del túnel femoral mediante portales accesorios o mediante técnica fuera-dentro [68].

La retirada de los tornillos o sistemas de fijación anteriores puede ser difícil, perdemos tejido óseo por lo que no siempre será obligada si no molestan para la colocación de los nuevos túneles. Incluso, en ocasiones, sirven de soporte del túnel antiguo para evitar caer en él cuando labramos otro muy próximo aunque también se puede introducir un nuevo tornillo en el túnel antiguo con el mismo objetivo. En caso de que se produzca este efecto, y se comuniquen en mayor o menor medida los dos túneles, jugaremos dentro del túnel con la colocación de la plastia y de los tornillos o sistema de fijación elegido, intentando que el taco óseo quede bloqueado contra pared sana y no contra el túnel antiguo. La visualización periódica a través del túnel tibial nos permitirá conocer la situación exacta de la antigua plastia, su túnel y si lo estamos invadiendo. Cuando es necesaria la retirada de material previo como los tornillos interferenciales, resulta imprescindible a menudo tener el destornillador adecuado, escoger el portal previo desde el cual se introdujo y flexionar la rodilla imitando el momento implantación. Si no se puede extraer se puede brocar sobre

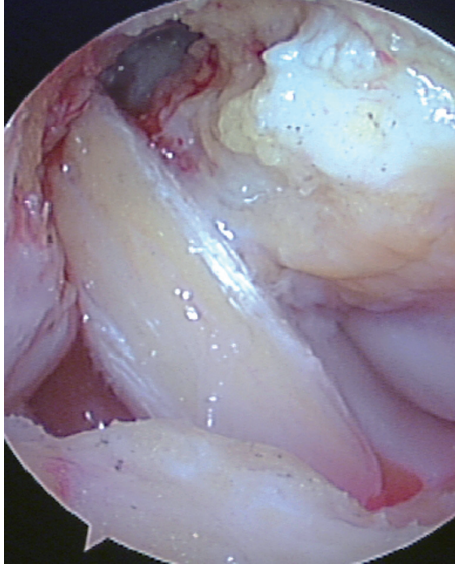


Fig. 9. LCA realizado mediante técnica monofascicular bitúnel, túnel femoral desde un portal pararrotuliano anteromedial.

ellos cuando son biorreabsorbibles. Si se han usado grapas, es recomendable tener el extractor apropiado [54].

Sólo en caso de túneles muy anchos (Figura 9), fístulas de líquido sinovial a través del túnel o de plastias artificiales con intensa sinovitis haremos un recambio en dos tiempos colocando injerto óseo en los túneles antiguos; el fenómeno de expansión de los túneles óseos ocurre con mayor frecuencia con el uso de plastias de isquiotibiales, aloinjerto de aquiles e implantes sintéticos [68], provocado por el efecto denominado «parabrisas» dentro del túnel cuando este no se ajusta perfectamente a la plastia; este efecto se minimiza utilizando tornillos interferenciales que bloqueen la plastia lo mas cerca posible de su salida a la articulación.

Otra situación que nos puede obligar al recambio en dos tiempos es la falta de movilidad mayor de 5° en extensión y de 20° en flexión [26] así como una infección activa.

I Técnicas de Doble fascículo

Mención aparte merece la técnica de doble fascículo para la reconstrucción del LCA. Tanto los estudios en cadáver como algunos estudios clínicos demuestran que biomecánicamente hay mayor estabilidad rotacional. Sin embargo, estos resultados no se trasladan después a la clínica donde las diferencias con la técnica monofascicular apenas es apreciable. Potenciales complicaciones asociadas con el doble fascículo anatómico son la dificultad en la cirugía de revisión por el número de túneles y ensanchamiento de la huella tibial, la mayor probabilidad de error en la colocación de los túneles, así como la falta de consenso en el ángulo de tensión para los diferentes fascículos, sin olvidar la fractura del puente óseo intertúneles.

Nos preguntamos si realmente las técnicas de doble fascículo protegen los meniscos y mitigan el establecimiento y la progresión de cambios artrósicos y si el incremento de la complejidad técnica de la cirugía primaria y de revisión lo justifica para el cirujano no experto. Por otro lado, aunque las diferencias clínicas no sean significativas, también son muchos los artículos con evidencia clínica que han demostrado que el fascículo único convencional mediante técnica monotúnel no restaura el control rotatorio en el plano transversal durante las actividades mas intensas [69-73] por lo que algunos autores, entre los que nos encontramos, han propuesto una técnica híbrida denominada «fascículo simple anatómico» (Figura 10) en el que se realiza el túnel femoral desde un portal anteromedial imitando, en proporción similar, las fibras de ambos fascículos para aumentar también la estabilidad rotacional, gran problema de las técnicas monofasciculares monotúnel [68,74-76].

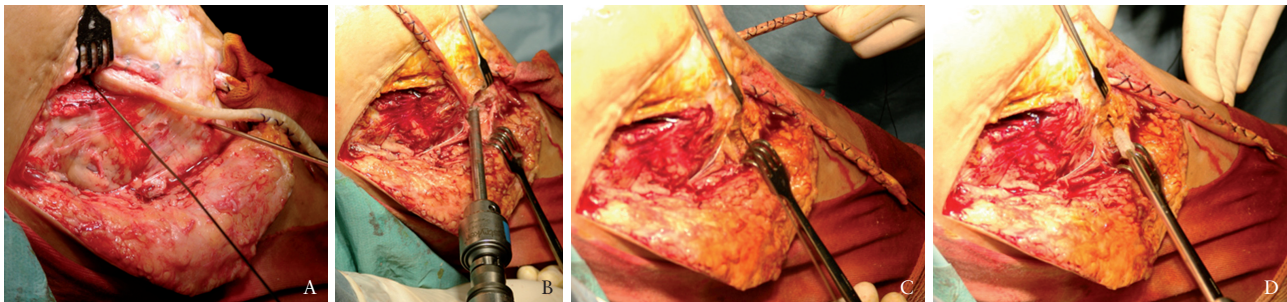


Fig. 10. a) Agujas guía indicando la situación de los túneles para el aloinjerto de ligamento lateral interno (LLI), b) brocado del túnel tibial para la inserción distal del ligamento lateral interno, c) tensado del aloinjerto de LLI previo a su fijación, d) fijación tibial del LLI; salida del aloinjerto por la parte externa, mientras que el aloinjerto de LCA asoma por la cara anterointerna de la tibia.

I Inestabilidades asociadas infradiagnosticadas

Ante una rotura del LCA, se deben explorar y examinar las pruebas complementarias de todos los elementos estabilizadores pasivos de la rodilla tanto en la consulta como en quirófano, bajo anestesia. Las lesiones asociadas pueden comprometer el futuro de la plastia por inestabilidad residual; estructuras como el ligamento lateral interno (LLI), ligamento lateral externo (LLE) y ángulo pósteroexterno (APE), ligamento cruzado posterior (LCP) y càpsula posterior e incluso menisectomías, en especial del cuerno posterior del menisco interno, que pueden alterar la cinemática de la rodilla y por tanto aumentar las sollicitaciones sobre el LCA [32,77-79]. Más del 15% de los fracasos de la cirugía del LCA son debidas a la falta diagnóstica de algún tipo de lesión ligamentosa, meniscal o cartilaginosa asociadas en el momento de la cirugía. Getelman et al [32] publicaron que el 15% de sus 26 casos de revisión del LCA eran debidos a inestabilidades asociadas tanto póstero-externas como ántero-internas.

La asociación de un fallo de LCA y LLI (inestabilidad anteromedial) (Figura 11), aconseja actuar simultáneamente sobre las dos estructuras ya que el fallo del LLI implica un aumento de tensiones sobre el LCA. Una posibilidad es realizar la ligamentoplastia de LCA con aloinjerto de la mitad del tendón de Aquiles realizando el anclaje femoral sin fijar el injerto en la tibia. En un segundo paso realizar una incisión cutánea centrada sobre el LLI y anclando la mitad restante del aloinjerto en el epicóndilo medial. Se busca el punto isométrico del LLI en la cara antero-interna de la ti-

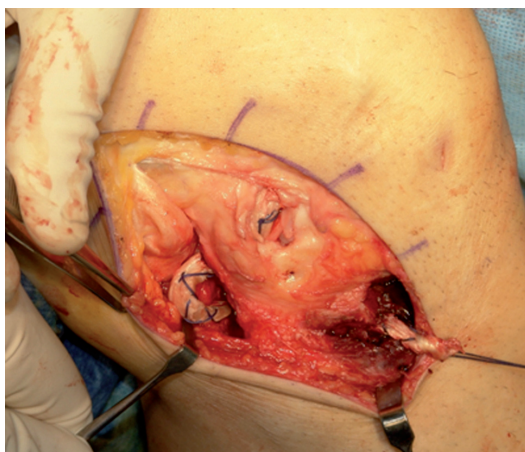


Fig. 11. Reparación del ángulo posterolateral mediante aloinjerto preparado de hemitendón de Aquiles. La pastilla ósea del aloinjerto se bloquea con un tornillo femoral en la inserción del tendón poplíteo. Se pasa por la región posterolateral de la tibia hacia la cara anteroexterna donde se bloquea con un tornillo interferencial mientras se mantiene la tibia en cajón anterior y rotación interna.

bia y efectúa un túnel desde el lado interno hasta el externo de la tibia por donde pasará y se anclará el injerto. Finalmente se prueba la tensión del nuevo LCA y se fija con un tornillo interferencial y grapa si procede.

También están indicadas otras técnicas sobre el LLI como son el adelantamiento de su inserción o una ligamentoplastia con tendón del semitendinoso manteniendo su inserción distal, desinsertando la porción proximal y suturándolo sobre si mismo después de pasarlo por detrás del tendón del músculo adductor mayor. Si hay una inestabilidad anteromedial grave y el paciente ha sufrido después menisectomía medial se puede considerar, además, un trasplante de menisco interno [54].

La inestabilidad póstero-lateral es probablemente la lesión asociada que pasa con mayor frecuencia desapercibida; Gersoff y Clancy [80] estimaron una incidencia del 10-15% de inestabilidades pósterolaterales en pacientes con déficit crónico del LCA. Cuando fallan el LCA y el ángulo póstero-externo se aconseja la reconstrucción de ambos. El tratamiento quirúrgico puede incluir una reparación primaria de las lesiones agudas o doble plastia para reconstruir el LLE y el tendón del poplíteo. En ocasiones, en presencia de una varo muy acusado y *lateral thrust* puede estar indicada la osteotomía tibial valguizante para evitar el fallo del LCA por elongación crónica repetida [54,81].

La lesión asociada del ligamento cruzado posterior y anterior no es frecuente y puede inducirnos a error en la toma de decisiones; normalmente se opta por reconstruir en primer lugar el LCP y devolver la tibia a su posición anterior para, en un segundo tiempo quirúrgico, reconstruir el LCA. Si por error se fija en primer lugar el LCA en una situación de cajón posterior, será causa de fallo previsible del LCA. El motivo, según nuestra experiencia, de adoptar esta actitud en dos tiempos es porque la rehabilitación de uno y otro difieren; mientras el LCP precisa de una recuperación lenta en cuanto a movilidad se refiere y un trabajo preponderante sobre el músculo cuádriceps, el LCA se beneficia de las técnicas de recuperación precoz con un trabajo específico sobre los músculos isquiotibiales agonistas del LCA.

I Fallo en la fijación del injerto

Kurosaka et al [82] establecieron que el lugar de la fijación es el eslabón mas débil en el postoperatorio inmediato por lo que una fijación sólida es imprescindible para prevenir cambios en la posición del injerto en el interior del túnel, siendo la integración hueso-hueso mas rápida que la de tejido blando-hueso [54].

La resistencia de la fijación depende del tipo de injerto, de fijación y de la calidad del hueso. La fijación del hueso-ten-

dón-hueso (HTH) es más segura y ofrece menos problemas que la fijación de los isquiotibiales, pero a menudo la colocación idónea de la pastilla ósea puede resultar técnicamente más exigente. Para la fijación del HTH, los tornillos interferenciales se han mostrado más efectivos que las grapas, el poste u otros dispositivos [82,83] aunque pueden dar problemas a la hora de la fijación, como cuando avanzan en el túnel, la divergencia con el tornillo, la rotura del bloque óseo o del tornillo, daño de las fibras tendinosas, etc. Para la fijación de la cuádruple plastia de isquiotibiales se emplean fundamentalmente sistemas extracorticales tipo endobutton® (Smith&Nephew) aunque también pueden utilizarse los tornillos interferenciales y las grapas.

■ Tensión de la plastia

La tensión ideal de la plastia en el momento de la fijación depende de varios factores incluyendo la longitud, rigidez y viscoelasticidad del injerto así como la posición de la pierna en el momento de la fijación [26]. Cambios en el ángulo de flexión en el momento de la fijación, entre 0° y 30°, influyen más en la fuerza del injerto que la tensión aplicada [84,85].

Una tensión inadecuada de la plastia, tanto por exceso como por defecto, en el momento de la fijación puede ser motivo de fallo de la misma, ya sea con hueso-tendón-hueso o isquiotibiales; Yoshiya et al [86], en su estudio experimental en perros, vieron que al aumentar la tensión, disminuía la vascularización y se retrasaba la incorporación del injerto con una degeneración mixoide del injerto. También la excesiva tensión en la plastia, sobre todo con técnicas HTH, puede aumentar la presión articular que el paciente acusa en forma de rigidez y dolor, e incluso puede favorecer el desarrollo de una artrosis. Por por otro lado una falta de tensión puede conducir a una inestabilidad residual [54].

Se desconoce la tensión intraoperatoria adecuada [7], aunque se ha estimado necesaria una tensión inicial entre 20 – 40 N como fisiológica [21,87,88]; Jaureguito y Paulos [21] recomiendan para el hueso-tendón-hueso una tensión de 5-10 libras (entre 2 y 4,5 kg), con la rodilla a 10°-15° de flexión. Los isquiotibiales se fijan con mayor tensión 10-15 libras (4,5 a 7 kg) y la rodilla a 20°-30° de flexión. Más práctico, Howe et al [7] establecieron que la tensión aplicada al injerto en el momento de la fijación debería ser suficiente como para eliminar el cajón anterior pero permitiendo una movilidad completa de rodilla.

Una vez fijado el injerto en el fémur se deben realizar varios ciclos de flexoextensión de la rodilla para preinstalar el injerto antes de la fijación lo cual hace [89] que se reduzca la elongación del injerto después de fijado y permita compro-

bar que el injerto no tenga ningún movimiento en la salida tibial, es decir que se halla en posición isométrica. Antes de la fijación tibial, probaremos la tensión del injerto con el gancho bajo control artroscópico y la sensación debe ser la misma o parecida a la que tenemos con un LCA normal.

En cuanto a las técnicas de doble fascículo, el papel dinámico de los fascículos anteromedial y posterolateral en la estabilidad a diferentes ángulos de flexión no está claro. El fascículo anteromedial tiene una tensión constante desde la extensión completa hasta los 90° de flexión, mientras que el fascículo posterolateral disminuye su tensión con ángulos mayores de flexión [90].

■ Control de la isometría

Es capital que el injerto ya sea hueso-tendón-hueso o isquiotibiales nos quede isométrico a la flexo-extensión, es decir, haya la misma tensión de la plastia en todo el recorrido; la isometría es un principio biomecánico en la reconstrucción ligamentosa de la rodilla y viene determinada por la situación anatómica de los puntos de anclaje del ligamento, en el fémur y en la tibia, permitiendo que la longitud del mismo se mantenga constante durante todo el recorrido de flexoextensión de rodilla [91,92].

Algunos estudios han enfatizado la necesidad de limitar los cambios de longitud intraarticular de la plastia a menos de 3 mm durante la movilización de la rodilla [93]. Somos partidarios de comprobar la isometría durante la intervención mediante la colocación de un hilo de vicryl a través de los túneles y observando su comportamiento durante un ciclo de flexo-extensión de la rodilla.

Si el injerto no es isométrico el anclaje sufrirá un gran aumento de solicitaciones que serán proporcionales a la alteración de la isometría. En las fijaciones no idóneas, los métodos de recuperación funcional acelerada pueden hacer fallar la plastia por lo que en estos casos se recomienda una recuperación más lenta.

■ Fallos en la selección e incorporación del injerto

Recientemente revisiones sistemáticas en estudios prospectivos aleatorizados comparando la plastia de isquiotibiales con las de HTH, han sugerido que el tipo de injerto no es el principal determinante del éxito de la reconstrucción del LCA. Estos trabajos mantienen que el uso de isquiotibiales previene el dolor anterior de la rodilla, mientras que el tendón rotuliano ofrece mayor estabilidad [94].

Puesto que la mayoría de los fallos se deben a errores técnicos y no a la elección del injerto, lo que cuenta es la experiencia del cirujano con las diferentes técnicas. Tradicionalmente el HTH ha sido el *gold standard* de los autoinjertos

durante muchos años para un gran número de cirujanos, pero el uso más reciente de la cuádruple plastia de ST-RI ha ganado popularidad. Otras posibilidades, aunque menos populares, son el tendón cuádriceps y la cintilla iliotibial.

Entre las ventajas del injerto autólogo están su incorporación más rápida al hueso, sin riesgo de transmisión de enfermedades o reacción inmune. Sin embargo, la morbilidad del lugar de extracción así como las potenciales limitaciones del tamaño son temas de discusión. Además, el uso de autoinjertos supone una limitación para su uso en caso de precisar una cirugía de recambio. En estos casos el HTH ipsilateral es a menudo de elección si no se ha utilizado en la cirugía primaria o en su defecto el contralateral [95,96]. El uso repetido del HTH o del cuádruple ST-RI también ha tenido éxito aunque hay dudas sobre las propiedades mecánicas del autoinjerto reextraído, por lo que hoy día no se recomienda su reutilización [54,95,97-101], aunque Rubinstein et al [102] no han demostrado mayores complicaciones.

Una historia de problemas femoropatelares en el paciente debería hacer considerar al cirujano otras opciones distintas al HTH autólogo para la revisión del LCA [47,38,103].

Por su parte los aloinjertos se utilizan cada vez más, tanto en la cirugía de recambio como en la primaria. Entre las posibilidades están el tendón Aquiles (Figura 12), tibial anterior,

tibial posterior, tendón rotuliano, tendón cuádriceps, bandeleta iliotibial e isquiotibiales. Ofrecen ventajas como la menor morbilidad al evitarse las complicaciones de la extracción de la plastia, un menor tiempo quirúrgico y una mayor posibilidad de seleccionar el tamaño y la forma del injerto; entre las preocupaciones se encuentran la incorporación biológica, el riesgo de transmisión de enfermedades, el ajuste del tamaño al receptor, la disponibilidad y el coste [104-110]. Probablemente, la transmisión de enfermedades es el más importante que hace su uso no tan extendido, pues no se ha eliminado por completo el riesgo en los aloinjertos frescos congelados; se estima que el riesgo de infección es de un caso por millón suponiendo que se sigan las guías de la Asociación Americana de Bancos de Tejidos. Para eliminar este riesgo, sería necesario una esterilización secundaria mediante irradiación gamma a dosis de 3 mrad sobre el aloinjerto fresco congelado pero esa dosis deteriora las propiedades mecánicas del mismo, la tasa de incorporación y la inmunogenicidad [104-108], por lo que se ha intentado utilizar el injerto fresco congelado [111] el cual, tras su extracción de forma estéril, es rápidamente congelado a -80°C , eliminando la viabilidad celular pero manteniendo las propiedades mecánicas del tejido [112,113]. En cuanto a los resultados, no se han encontrado diferencias significativas con pruebas objetivas y funcionales entre los dos grupos de injertos después de un año [32,33,114-116].

Por tanto, debido a que no hay una única opción válida de elección del injerto para la reconstrucción, cada caso debe ser evaluado individualmente. Factores como el injerto usado previamente, situación de los túneles y ensanchamiento, presencia de síntomas femoropatelares, incisiones preexistentes en la piel, preferencias del paciente, etc. deben ser tenidas en cuenta. El comportamiento biológico y los plazos de integración de auto y aloinjertos, deben conocerse bien para poder independizar el tratamiento rehabilitador [54].

Los ligamentos artificiales de Dacron, Gore tex, tan populares en los 80 se han desechado por el gran número de complicaciones aparecidas; aflojamiento y fallo mecánico, sinovitis, osteolisis, dolor persistente e infecciones [38,115-119]. En caso de tener que retirar alguno se aconseja extraerlo completamente, limpiando de forma meticulosas los posibles restos que pueden generar una respuesta inflamatoria con ensanchamiento del túnel y degeneración del cartílago que puede hacer necesaria una sinovectomía. A menudo es necesario un procedimiento en dos tiempos cuando hay una marcada osteolisis del túnel femoral con ensanchamiento del mismo [54].

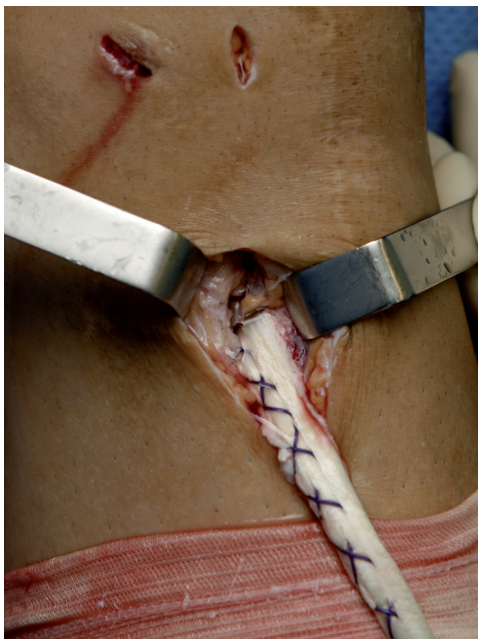

Fig. 12. Aloinjerto de tendón de Aquiles para recambio de una plastia de LCA (salida a nivel del túnel tibial bloqueada con grapas).

I Fallo biológico en la incorporación del injerto

Se considera un fallo biológico cuando una rodilla con una plastia de LCA, autóloga o aloinjerto, no teniendo ningún error técnico quirúrgico ni traumatismo posterior se vuelve inestable [47]. Es conocido que cualquier injerto autólogo ó aloinjerto una vez implantado sufre unos procesos biológicos como necrosis del injerto, revascularización, repoblación celular, aposición de fibras colágenas y remodelación [56,120], un proceso que se conoce como ligamentización [52]. El retraso de revascularización del injerto, por una tensión excesiva, inadecuada inmovilización postoperatoria, una infección o la reacción inmune, origina un retraso de integración del injerto [83,120,121].

Durante la fase de ligamentización la plastia es particularmente sensible, exigiendo cuando se utilizan aloinjertos una rehabilitación cuidadosa [104,122]. También, como se ha visto en modelos de animales, la integración de las plastias tendinosas es más lenta que con el HTH [123], aunque no se ha demostrado en clínica.

I Infecciones

Las infecciones deben ser clasificadas en la categoría de fallo biológico, pues aunque los factores técnicos durante la intervención o en el postoperatorio pueden influir, la infección es rara en esta cirugía, apenas un 0,5%, aunque puede ser devastadora. La persistencia de signos clínicos como la fiebre por encima de 38° - 39°, unos parámetros analíticos elevados (leucocitosis, aumento PCR y VSG), dolor en fondo de saco subcuadricepsal y derrame de características inflamatorias o infecciosas deben plantear la necesidad de irrigar la articulación abundantemente de inmediato y desbridada mediante lavado artroscópico asociando terapia con antibióticos de amplio espectro, de forma empírica, a la espera de los cultivos. La decisión de retirar el injerto debe ser personalizada aunque el lavado artroscópico precoz suele ser resolutivo en la mayoría de los casos. Los factores decisivos para la extracción de la plastia incluyen la extensión de la infección, el organismo causante, el tipo de injerto, en especial los artificiales, y el tipo de fijación. La revisión en caso de deterioro irreversible de la plastia, no debe considerarse al menos hasta 6 semanas después, una vez se han restablecido los valores de laboratorio y los signos y síntomas clínicos de infección [36,124-126].

I Pérdida de la movilidad articular o artrofibrosis

Después de la cirugía de LCA la incidencia de déficits de movilidad de rodilla, una pérdida de flexión, de extensión o de ambas que puede abarcar desde pocos grados hasta la rigidez está entre el 5.5% y el 24%, siendo la complicación más frecuente [20,23,129-131].

En general, la pérdida de extensión es la que más problemas funcionales plantea sobre todo por la sobrecarga secundaria de la articulación patelofemoral por la marcha en flexo, así como por la dificultad para ganar fuerza de cuádriceps que empeora los problemas femoropatelares [20,23,129]. Una pérdida de extensión de sólo 5° constituye un resultado inaceptable en un atleta profesional [23]. La pérdida de flexión, sin embargo, no constituye un problema a no ser que esté por debajo de los 120° o menos [129] y depende del estilo de vida del paciente. La falta de flexión solo será reseñable en actividades como subir escaleras, ponerse en cuclillas, sentarse o arrodillarse.

Entre las causas principales que generan un déficit de movilidad y las subetiologías que derivan en ella podemos enumerar dos grandes grupos [16,20,129] la artrofibrosis primaria o capsulitis y la artrofibrosis secundaria.

La capsulitis o artrofibrosis se ha definido como un proceso cicatricial que cursa con formación de adherencias y tejido fibroso secundario a un cuadro inflamatorio o de derrame intraarticular de cualquier etiología. Son rodillas que cursan con dolor, inflamación persistente, déficits de movilidad en extensión, en flexión o ambas (las pérdidas a menudo están entre los 10° de extensión y los 25° de flexión), defectos de movilidad rotuliana, patela baja y síndrome de contractura infrapatelar [16,22,27,128].

Hablamos de artrofibrosis primaria en aquellas que se originan sin que existan causas objetivas que limiten la movilidad. En la etiopatogenia de la artrofibrosis primaria, histológicamente se evidencia una proliferación exagerada endotelial y una desordenada disposición de las redes proteínicas causadas por una activación y proliferación de fibroblastos. A esto se asocia con una densa formación de colágeno. Por el contrario, en la artrofibrosis secundaria, existe una causa que limita la movilidad de la rodilla desencadenando una respuesta cicatricial exagerada.

Un excesivo tiempo de inmovilización postquirúrgica, o un postoperatorio muy doloroso con derrames de repetición, pueden originar una artrofibrosis. Por eso, es aconsejable una rehabilitación suave inicial, no dolorosa y que no produzca una reacción inflamatoria, pero que consiga extensión completa y flexión de mínimo 90°, antes de las 4 semanas, siempre que consideremos que la fijación de la plastia lo permite.

El pinzamiento con o sin excesiva tensión de la plastia tiene su origen por una trocleoplastia insuficiente, la lesión de cílope o por túneles mal situados (Tabla 3).

El pinzamiento secundario a trocleoplastia inadecuada y lesión de cílope, en la escotadura o en la pared medial del cóndilo femoral externo, suele ser secundario a un defecto

Tabla 3. Fallos habituales en la colocación de los túneles y su consecuencia sobre la tensión de la plastia

Túnel	Posicionamiento	Consecuencia sobre la plastia
FEMORAL	Anterior Posterior Central/vertical	Excesiva tensión en flexión/laxitud en extensión Excesiva tensión en extensión/laxitud en flexión Inestabilidad rotatoria
TIBIAL	Anterior Posterior Medial Lateral	Excesiva tensión en flexión/pinzamiento escotadura en extensión Excesiva tensión en extensión/pinzamiento contra el LCP Pinzamiento en el cóndilo femoral medial/pinzamiento contra LCP Pinzamiento cóndilo femoral lateral

de técnica con mala colocación de los túneles que lleva a un déficit de extensión, de flexión [1,25,26,47] o, lo que es peor, a un aflojamiento progresivo de la plastia. El pinzamiento más frecuente se produce en la escotadura troclear por una lesión de cílope, un túnel tibial anterior o una inadecuada trocleoplastia en un injerto sobredimensionado [20,55,57,129].

La lesión denominada cílope (Figura 13) consiste en la interposición anterior y lateral, por delante de la inserción tibial del nuevo ligamento, de tejido fibroso que hará de tope durante la extensión, limitando los últimos grados. Su formación puede minimizarse con la limpieza cuidadosa de los restos del ligamento cruzado o de los detritus generados durante la cirugía y la adecuada disposición de los túneles para evitar el pinzamiento anterior que puede dañar algunas fibras de la plastia y formar el cílope [57].

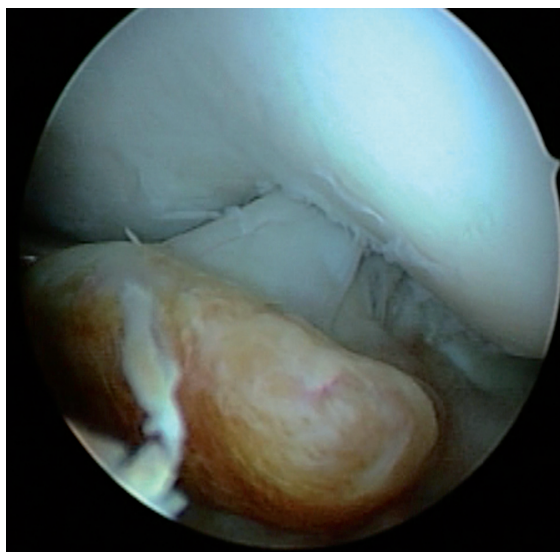


Fig. 13. Lesión de cílope, imagen artroscópica.

La RNM esta indicada para evaluar un posible pinzamiento sobre la plastia [26,48,132]. Los injertos libres de roce, tendrán una señal homogénea de baja intensidad, similar al tendón, mientras que los injertos pinzados demostrarán un irregular incremento de la señal con estrechamiento de la sustancia intermedia [132]. Para evitar el roce en la tróclea, habrá que fresar en la escotadura hasta que nos permita realizar una flexo-extensión completa de la rodilla sin contacto con la plastia.

Se ha considerado que la realización de la cirugía del LCA antes de las 4 semanas después de la lesión aumenta el índice de artrofibrosis, aunque seguimos a Hermann et al [138] quienes demostraron que más que el tiempo trascurrido desde la cirugía lo factores predictivos de artrofibrosis son la reacción inflamatoria que tenía la rodilla y el balance articular previos a la cirugía. En nuestra experiencia, aconsejamos operar con una rodilla sin signos inflamatorios, no dolorosa y con un balance articular completo. En caso de tener que realizar la cirugía en fase aguda, estaremos especialmente atentos al periodo de recuperación inmediato siendo, en ocasiones, necesario adelantar los plazos de movilización. Particular atención requieren aquellos pacientes operados de forma aguda con lesión del ligamento lateral interno (sobre todo en su región proximal), especialmente doloroso al realizar la flexión que requieren una infiltración a dicho nivel e incluso intraarticular para evitar la rigidez postoperatoria.

También la artritis séptica postcirugía de LCA puede provocar sinequias fibrosas que desencadenen artrofibrosis. Recomendamos en el tratamiento de la artritis séptica post-LCA realizar lavado articular y limpieza de las sinequias fibróticas que se evidencien en la cirugía iniciando movilización suave a las 24 h de la cirugía.

La clásicamente denominada distrofia simpático refleja como en otras localizaciones provoca en los últimos estadios rigidez articular por lo que dentro de nuestro diagnóstico diferencial no debe olvidarse.

Tratamiento de la rigidez post-cirugía del LCA

A pesar de lo aparentemente imprevisible de muchas de estas complicaciones, muchas de ellas se pueden evitar cuidando los detalles en la selección del paciente, el momento de la intervención, la medicación perioperatoria, la realización de una técnica quirúrgica depurada, precisa, cuidadosa con los tejidos y aséptica, así como un control preciso del postoperatorio inmediato, los tiempos de inmovilización y de la recuperación funcional haciendo especial énfasis en el logro de la extensión completa, la movilización rotuliana, el fortalecimiento de cuádriceps e isquiotibiales y la carga precoz progresiva [20,24,124,133-136].

Independientemente de la causa de la rigidez, la resolución de la misma en fases precoces debe ir orientada hacia una intensa recuperación, utilización de máquinas de CPM (*continuous passive movement*), yesos en extensión, trabajo muscular del músculo cuádriceps e isquiotibiales, movilizaciones pasivas, fisioterapia y un tratamiento médico que evite el dolor y los procesos inflamatorios (AINES, corticoides orales e incluso infiltraciones intraarticulares en el LLI).

El manejo de la hemartrosis y las sinovitis es importante, pues los derrames voluminosos inhiben la activación muscular del cuádriceps llevando a una marcha alterada con pérdida de movimiento, en especial de la extensión. En los casos refractarios se debe realizar una artrolysis artroscópica, limpiando el abundante tejido fibroso neoformado, resección de posibles lesiones de cílope y si existe pinzamiento, puede ser necesaria, la trocleoplastia. Rara vez se precisa una reintervención de la plastia y si el déficit es para extender la rodilla, la cirugía debe ir seguida de un yeso en extensión durante 24/48 h, pues una vez corregido el factor mecánico suele haber una tensión residual en la cápsula posterior que también hay que vencer. Posteriormente se puede continuar con una ortesis que fuerce la extensión de forma continua [16,20,22,57,129,137].

Rara vez la rigidez es tal que la plastia se hace innecesaria y puede resultar incluso aconsejable la resección de la misma para eliminar las presiones sobre el cartílago articular y permitir mayor rango de movilidad [16,22,127,128].

Dolor persistente

Como referíamos al principio, el concepto de fracaso de cirugía del LCA, no va exclusivamente ligado en términos de estabilidad sino que situaciones con un dolor persistente en relación con la intervención, pueden provocar la sensación en el paciente de un mal resultado si no se corrigen. Las complicaciones incluidas en este grupo rara vez son subsidiarias de revisión de la plastia, pero pueden precisar reintervención en determinados casos refractarios.

El dolor anterior de rodilla es una de las complicaciones más frecuentes de la reconstrucción del LCA con una incidencia que varía entre el 3 y el 47% [15,23,62] y depende de varios factores, sobre todo del tipo de injerto obtenido y del protocolo de rehabilitación postoperatoria. La existencia de dolor anterior previo, lesiones femoropatelares, contractura en flexión, debilidad del músculo cuádriceps y una rehabilitación agresiva con sobrecarga del tendón rotuliano incrementarán el riesgo de dolor anterior de rodilla [15,23,135,139,140]. Un cuadro específico, ya comentado, lo constituye la contractura del tendón rotuliano con rótula baja que puede verse como parte del síndrome de contractura infrapatelar dando lugar a un incremento en las fuerzas de contacto de la femoropatela y un aumento de las fuerzas de traslación anterior de la tibia en los últimos grados de extensión.

Noyes y Barber [104] recomendaron evitar el uso de tendón rotuliano (Figura 14) en casos en los que ya se había utilizado previamente o en pacientes con condropatía femoropatela grave, malalineamiento rotuliano, profesiones que obligan a adoptar posición de rodillas frecuentemente, tendón rotuliano estrecho y tendinopatía rotuliana [104]. Durante la intervención debe extraerse la plastia de forma cuidadosa, del tamaño adecuado y evitando el cierre del tendón con excesiva tensión cubriéndolo con el paratenon. Nosotros rellenamos el defecto de la rótula con injerto óseo esponjoso, restos del taco óseo de la propia plastia, para evitar el dolor al arrodillarse o *kneeling pain* por el defecto residual y cubrirlo mediante sutura del paratenon.

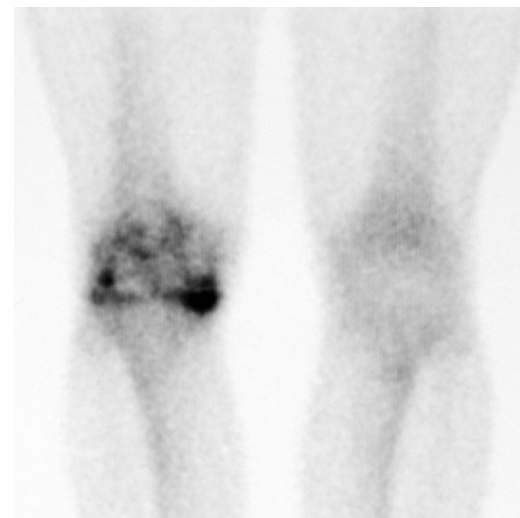

Fig. 14. Gamagrafía. Signos degenerativos intensos en el compartimento femorotibial interno postmeniscectomía.

Muchos de los problemas del aparato extensor se pueden prevenir mediante una técnica quirúrgica cuidadosa y precisa así como con un protocolo de rehabilitación adecuado que incida en la recuperación del trofismo muscular del cuádriceps, principal responsable de los desequilibrios a nivel del aparato extensor.

Al tratar el tema de la morbilidad asociada a la extracción del injerto, merece la pena hablar de nuevo de indicaciones a la hora de utilización de un tipo u otro de autoinjerto. Son muchos los trabajos que han estudiado las características de cada uno de los dos injertos más utilizados, (HTH) de tendón rotuliano e isquiotibiales (ST-RI) y seguimos sin inclinar la balanza de forma definitiva hacia ninguno de los dos lados (Tabla 4).

Artropatía; dolor del cartílago fémorotibial

Uno de los objetivos primordiales de la cirugía del LCA es la prevención del desgaste de la rodilla mediante la estabilización de la misma. El desarrollo de la artrosis también puede ser el resultado de lesiones previas o bien del traumatismo inicial que podría haber causado lesiones de cartílago, menisco, edema óseo o *bone bruises* de la literatura en inglés, o de otros ligamentos de la rodilla. En un estudio de RNM de lesiones agudas de LCA [151,152] se encontraron un 70% de incidencia de edema óseo, sobre todo en la porción medial del cóndilo femoral externo y en la región posterolateral del platillo tibial externo, que podría ser una causa, en el futuro, de artrosis.

Las lesiones meniscales son también frecuentes en pacientes con lesión aguda de LCA (45-81% casos) [153-157] siendo las del menisco externo ligeramente más frecuentes. A menudo estas lesiones no pueden ser reparadas sino mediante meniscectomía lo cual predispone en el futuro al desarrollo de una artrosis [155,158,159].

Por otro lado, la inestabilidad recurrente antes o después de la reconstrucción del LCA puede comprometer lesiones meniscales y de cartílago. La incidencia de lesión meniscal en pacientes con inestabilidad crónica de LCA es del 73% al 91%, con mayor prevalencia de lesiones de menisco medial [154,156], debido a su función como estabilizadores secundarios de la rodilla, en especial del cuerno posterior del menisco interno [77,162].

Muchas de estas lesiones preexistentes no son siempre reparadas en la cirugía del LCA y pueden ser motivo de descontento por parte del paciente. El cirujano debe ser consciente de que en estos casos la cirugía de revisión no logrará un resultado completamente satisfactorio en la mayoría de los casos.

Mala recuperación funcional

Durante el proceso de integración de la plastia hay largos periodos con un ligamento con menor resistencia y en muchos puntos avascular. Incluso, en el caso de los aloinjertos, durante mucho tiempo el tejido es necrótico. Una rehabilitación agresiva y temprana o un retorno precoz a la actividad laboral o deportiva, cuando la plastia no está comple-

Tabla 4. Diferencias fundamentales asociadas clásicamente a la utilización del autoinjerto tipo HTH y ST-RI. 94, 141-150

	A Favor	En Contra
HTH	<ul style="list-style-type: none"> Fijación con taco óseo Mayor capacidad de revascularización Mayor estabilidad Menos fallos Mayor fuerza tensional Mejor flexión Reincorporación más rápida y vigorosa a los deportes Mejor <i>Tegner Score</i> 	<ul style="list-style-type: none"> Dolor anterior de rodilla Artrosis tardía sobre todo patelofemoral Dificultad para arrodillarse Dificultad para flexoextensión Menos fuerza a la extensión (6 primeros meses) Acortamiento Tendón rotuliano Disminución sensibilidad región medial Técnica más exigente Pacientes esqueléticamente inmaduros
ST-RI	<ul style="list-style-type: none"> Facilidad para la extensión Menos dolor anterior de rodilla Menor dolor al arrodillarse 	<ul style="list-style-type: none"> Disminución fuerza para la flexión (6 primeros meses) Dolor posterior de rodilla Debilitamiento de músculos agonistas del LCA Ensanchamiento de túneles Fijación hueso-tejidos blandos Neuromas del safeno interno Hematomas

tamente integrada puede llevar al fallo del LCA. Las técnicas actuales de rehabilitación, someten al injerto a más ciclos de flexión en el postoperatorio precoz que antes, incrementando la posibilidad de fallo. A menudo el proceso es progresivo y silente antes de que el fallo se produzca. Las fibras individuales comienzan a fallar, disminuye el volumen del remanente ligamentoso y puede hacer disminuir la resistencia del injerto lo que contribuye a la elongación del mismo y al fallo de las fibras más tensas, para acabar en una anormal laxitud anterior.

Por su parte, la rehabilitación tras cirugía de revisión del LCA ha de ser diferente y más conservadora que la cirugía primaria. Los pacientes deben recordar que los resultados son menos predecibles y, por lo tanto, no deben sobrepasar los límites marcados para ellos. Cada protocolo de rehabilitación debe estar personalizado y basarse en el tipo de reconstrucción, la fijación y el tipo de injerto, protegiendo la deambulación con dos bastones y retrasando el retorno a las actividades más intensas [54].

Hay una serie de factores claves para la recuperación funcional en el postoperatorio, tras la reconstrucción del LCA, como son:

- Limitar la extensión activa desde 30° hasta 0° pues provoca sollicitaciones y tensiones de la plastia, por lo que debe realizarse de forma asistida durante las primeras semanas.
- Los ejercicios de cadena abierta provocan fuerzas de cizallamiento máximo.
- Los ejercicios de cadena cerrada no provocan tensión sobre la plastia del LCA.

Además, existen protocolos que marcan las pautas para el retorno a las actividades restringidas o al deporte cuando se cumple [163]:

- Un rango de movilidad completo.
- Una fuerza del m cuádriceps mayor del 85% de la del lado contralateral.
- Una fuerza de isquiotibiales semejante a la del lado contralateral.
- Buen balance muscular isquiotibiales/m cuádriceps > 70%.
- Salto monopodal de longitud del 85% a la del lado contralateral.
- Una diferencia entre ambas rodillas con KT100 <3 mm.

La cirugía de recambio de LCA es una técnica exigente y muestra resultados, a menudo, inferiores a los de la cirugía primaria [33,34,37,54,96,114,164-167], asociando hasta en un 90% casos problemas de cartilago, menisco, alineamiento en varo o lesiones ligamentosas adicionales que afectarán al resultado [33-35,37,96,114,164]. Para muchos es una ciru-

gía de rescate cuyo objetivo es la restauración de la estabilidad y la función para las actividades de la vida diaria, lo cual debe ajustarse a las expectativas del paciente, que debe ser consciente de que la vuelta a la práctica deportiva no siempre es posible y que debe estar motivado por un intenso programa de rehabilitación [17,168]. Unas expectativas desproporcionadas del paciente pueden hacer que un procedimiento técnicamente exitoso acabe con una sensación subjetiva de fracaso [36,54] lo cual nos hace pensar que pacientes sedentarios o que están deseando modificar sus niveles de actividad, sean indicados con un tratamiento conservador [169]. ■

REFERENCIAS BIBLIOGRÁFICAS

1. Johnson DL, Fu FH. Anterior cruciate ligament reconstruction: why do failures occur? Jackson DW, editor. Instructional course lectures. Rosemont, IL: American Academy of Orthopaedic Surgeons; 1995. p. 391-406.
2. Grossman MG, El-Attrache NS, Shields CL, Glousman RE. Revision anterior cruciate ligament reconstruction: three-to-nine-year follow-up. *Arthroscopy* 2005; 21:418-23.
3. Alford JW, Bach BR Jr. Arthrometric aspects of anterior cruciate ligament surgery before and after reconstruction with patellar tendon grafts. *Techniques in Orthopaedics* 2005; 20:421-38.
4. Bach BR, Tradonsky S, Bojchuk J. Arthroscopically assisted anterior cruciate ligament reconstruction using patellar tendon autograft: five- to nine-year follow-up evaluation. *Am J Sports Med* 1998; 26:20-9.
5. Harter RA, Osternig LR, Singer KM. Long-term evaluation of knee stability and function following surgical reconstruction for anterior cruciate ligament insufficiency. *Am J Sports Med* 1988;16:434-43.
6. Holmes PF, James SL, Larson RL. Retrospective direct comparison of three intraarticular anterior cruciate ligament reconstructions. *Am J Sports Med* 1991; 19:596-600.
7. Howe JG, Johnson RJ, Kaplan MJ. Anterior cruciate ligament reconstruction using quadriceps patellar tendon graft: Part I. Long term follow-up. *Am J Sports Med* 1991; 19:447-57.
8. Kaplan MJ, Howe JG, Fleming B. Anterior cruciate ligament reconstruction using quadriceps patellar tendon graft: Part II. A specific sport review. *Am J Sports Med* 1991; 19:458-62.
9. Kornblatt I, Warren RE, Wickiewicz TL. Long term follow-up of anterior cruciate ligament reconstruction using the quadriceps tendon substitution for chronic anterior ligament insufficiency. *Am J Sports Med* 1988; 16:444-8.



10. Shelbourne KD, Gray T. Anterior cruciate reconstruction with autogenous patellar tendon graft followed by accelerated rehabilitation: a two-to nine-year follow-up. *Am J Sports Med* 1997; 25:786-95.
11. Bach BR Jr. Revision ACL reconstruction: indications and technique. In: Miller MD, Cole BJ, eds. *Textbook of Arthroscopy*. Philadelphia: Elsevier; 2004.
12. George MS, Dunn WR, Spindler KP. Current concepts review: Revision anterior cruciate ligament reconstruction. *Am J Sports Med* 2006; 34:2026-37.
13. Muneta T, Yamamoto H, Ishibashi T, Asahina S, Murakami S, Furuya K. The effects of tibial tunnel placement and roof-plasty on reconstructed anterior cruciate ligament knees. *Arthroscopy* 1995; 11:57-62.
14. Noyes FR, Barber-Westin SD. Revision anterior cruciate ligament reconstruction: report of 11-year experience and results in 114 consecutive patients. *Instr Course Lect* 2001; 50:451-461.
15. Aglietti P, Buzzi R, D'Andria S. Patellofemoral problems after intraarticular anterior cruciate ligament reconstruction. *Clin Orthop* 1993; 288:195-204.
16. Bach BR, Wojtys EM, Lindendorf TN. Reflex sympathetic dystrophy, patella infera contracture syndrome, and loss of motion following anterior cruciate ligament surgery. En: DS Springfield (editor). *Instructional course lectures*. Rosemont, IL: American Academy of Orthopaedic Surgeons; 1997. p. 251-60.
17. Daniel DM, Stone ML, Dobson BE. Fate of the ACL-injured patient: a prospective outcome study. *Am J Sports Med* 1994; 22:632-44.
18. Dye SF, Chew MH. Restoration of osseous homeostasis after anterior cruciate ligament reconstruction. *Am J Sports Med* 1993; 21:748-50.
19. Graf B, Uhr F. Complications of intra-articular anterior cruciate ligament reconstruction. *Clin Sports Med* 1988; 17:835-48.
20. Harner CD, Irrgang JJ, Paul J. Loss of motion after anterior cruciate ligament reconstruction. *Am J Sports Med* 1992; 20:499-506.
21. Jaureguito JW, Paulos LE. Why grafts fail. *Clin Orthop* 1996; 325:25-41.
22. Paulos LE, Rosenberg TD, Drawbert J. Infrapatellar contracture syndrome: an unrecognized cause of knee stiffness with patella entrapment and patella infera. *Am J Sports Med* 1987; 15:331-41.
23. Sachs RA, Daniel DM, Stone ML. Patellofemoral problems after anterior cruciate ligament reconstruction. *Am J Sports Med* 1989; 17:760-5.
24. Shelbourne KD, Wilckens JH, Mollasbasy A. Arthrofibrosis in acute anterior cruciate reconstruction: the effect of timing of reconstruction and rehabilitation. *Am J Sports Med* 1991; 19:332-6.
25. Johnson DL, Harner CD, Maday MG, Fu FH: Revisión anterior cruciate ligament surgery, En: FH Fu, CD Harner, KG Vince (eds): *Knee Surgery*, Vol 1. Baltimore: Williams & Wilkins, 1994, pp:877-95.
26. Wetzler MJ, Bartolozzi AR, Gillespie MJ, Rubenstein DL, Ciccotti MG, Miller LS: Revision anterior cruciate ligament reconstruction. *Operative Techniques Orthop* 1996; 6:181-9.
27. Graf B, Uhr F. Complications of intra-articular anterior cruciate ligament reconstruction. *Clin Sports Med* 1988; 17:835-48.
28. Harner CD. Evaluation of the failed ACL. *Instruction Course Lecture*. San Francisco. American Academy of Orthopaedic Surgeons 68th Annual Meeting 2001.
29. Noyes FR. Operative management of the failed ACL I:graft selection and tunnel placement. *Instruction Course Lecture*. San Francisco, American Academy of Orthopaedic Surgeon 68th Annual Meeting 2001.
30. Clancy WG, Narechania RG, Rosenberg TD. Anterior and posterior cruciate ligament reconstruction in rhesus monkeys. *J Bone Joint Surg (Am)* 1981; 63-A:1270-84.
31. Drez DJ, DeLee J, Holden JP. Anterior cruciate reconstruction using bone-patellar tendon-bone allografts: a biological and biomechanical evaluation in goats. *Am J Sports Med* 1991; 19:256-63.
32. Getelman MH, Schepsis AA, Zimmer J. Revision ACL reconstruction: Autograft versus allograft [abstract]. *Arthroscopy* 1995; 11:378.
33. Uribe JW, Hechtman KS, Zvijac JE, Tjin-A-Tsoi EW. Revision anterior cruciate ligament surgery: Experience from Miami. *Clin Orthop* 1996; 325:91-9.
34. Johnson DL, Swenson TM, Irrgang JJ, Fu FH, Harner CD: Revision anterior cruciate ligament surgery: Experience from Pittsburgh. *Clin Orthop* 1996; 325:100-9.
35. Noyes FR, Barber-Westin SD. Anterior cruciate ligament revision reconstruction results using a quadriceps tendon-patellar bone autograft. *Am J Sports Med* 2006; 34:553-64.
36. Safran MR, Harner CD. Technical considerations of revision anterior cruciate ligament surgery. *Clin Orthop* 1996; 325:50-64.
37. Wirth CJ, Kohn D. Revision anterior cruciate ligament reconstruction: experience from Germany. *Clin Orthop* 1996; 325:110-5.
38. Greis PE, Johnson DL, Fu FH: Revision anterior cruciate ligament surgery: Causes of graft failure and technical considerations of revision surgery. *Clin Sports Med* 1993; 12:839-52.



39. Graf B. Isometric placement of substitutes for the anterior cruciate ligament. En: Jackson DW (editor). The anterior cruciate deficient knee: new concepts in ligament repair. St. Louis: Mosby; 1987, p:102-13.
40. Hoogland T, Hillen B. Intraarticular reconstruction of the anterior cruciate ligament: an experimental study of length changes in different ligament reconstructions. *Clin Orthop* 1984; 185:197-202.
41. Howell SM, Barad SJ. Knee extension and its relationship to the slope of the intercondylar roof: implications for positioning the tibial tunnel in anterior cruciate ligament reconstructions. *Am J Sports Med* 1995; 23:288-94.
42. Howell SM, Clark JA. Tibial tunnel placement in anterior cruciate ligament reconstruction and graft impingement. *Clin Orthop* 1992; 283:187-95.
43. Howell SM, Taylor MA. Failure of reconstruction of the anterior cruciate ligament due to impingement by the intercondylar roof. *J Bone Joint Surg (Am)* 1993; 75-A:1044-55.
44. Jackson DW, Gasser SI. Tibial tunnel placement in ACL reconstruction. *Arthroscopy* 1994; 10:124-31.
45. Romano VM, Graf BK, Keene JS. Anterior cruciate ligament reconstruction: the effect of tibial tunnel placement on range of motion. *Am J Sports Med* 1993; 21:415-8.
46. Vergis A, Gillquist J. Current concepts: graft failure in intra-articular anterior cruciate ligament reconstructions: a review of the literature. *Arthroscopy* 1995; 11:312-21.
47. Maday MG, Harner CD, Fu FH. Revision ACL surgery: evaluation and treatment. In: Feagin JA, editor. The crucial ligaments. New York: Churchill-Livingstone; 1994, p:711-23.
48. Carson EW, Simonian PT, Wickiewicz TL, Warren RF. Revision anterior cruciate ligament reconstruction. *Instr Course Lect* 1998; 47:361-8.
49. Girgis FG, Marshall JL, Monajem A. The cruciate ligaments of the knee joint: anatomical, functional and experimental analysis. *Clin Orthop* 1975; 106:216-31.
50. Bylski-Austrow DI, Grood E, Hefzy M, Holden JP, Butler DL. Anterior cruciate ligament replacements: A mechanical study of femoral attachment location, flexion angle at tensioning and initial tension. *Arthroscopy* 1990; 8:522-31.
51. Good L, Odensten M, Gillquist J. Sagittal knee stability after anterior cruciate ligament reconstruction with a patellar tendon strip. *Am J Sports Med* 1994; 22:518-23.
52. Harner CD, Giffin JR, Duntzman RC, Annunziata CC, Friedman MJ. Evaluation and treatment of recurrent instability after anterior cruciate ligament reconstruction. *Instr Course Lect* 2001; 50:463-74.
53. Howell SM, Clark JA, Farley TE. Serial magnetic resonance study assessing the effects of impingement on the MR image of the patellar tendon graft. *Arthroscopy* 1992; 8:350-8.
54. Getelman MH, Friedman M. Revision anterior cruciate ligament reconstruction surgery; *J Am Acad Orthop Surg* 1999; 7:189-98.
55. Tanzer M, Lenczner E. The relationship of intercondylar notch size and content to notchplasty requirement in anterior cruciate ligament surgery. *Arthroscopy* 1990; 6:89-93.
56. Corsetti JR, Jackson DW. Failure of anterior cruciate ligament reconstruction: the biological basis. *Clin Orthop* 1996; 325:42-9.
57. Jackson DW, Schaefer RK. Cyclops syndrome: loss of extension following intra-articular anterior cruciate ligament reconstruction. *Arthroscopy* 1990; 6:171-8.
58. Delcogliano A, Franzese S, Branca A, Magi M, Fabbriciani C. Light and scan electron microscopic analysis of cyclops syndrome: etiopathogenic hypothesis and technical solutions. *Knee Surg Sports Traumatol Arthrosc* 1996; 4:194-9.
59. Lindenfeld TN, Wojtys EM, Husain A. Operative treatment of arthrofibrosis of the knee. *J Bone Joint Surg (Am)* 1999; 81-A:1772-84.
60. Richmond JC, Assal MA. Arthroscopic management of arthrofibrosis of the knee, including infrapatellar contraction syndrome. *Arthroscopy* 1991; 7:144-7.
61. Sprague NF. Motion-limiting arthrofibrosis of the knee: the role of arthroscopic management. *Clin Sports Med* 1987; 6:537-49.
62. Brown CH, Carson EW. Revision anterior cruciate ligament surgery. *Clin Sports Med* 1999; 18:109-71.
63. Cannon WD, Simonian PT, Wickiewicz TL. Revision anterior cruciate ligament reconstruction. editor. Instructional course lectures. Rosemont (IL): American Academy of Orthopaedic Surgeons; 1998, p:361-8.
64. Ristanis S, Giakas G, Papageorgiou CD, Moraiti T, Stergiou N, Georgoulis AD. The effects of anterior cruciate ligament reconstruction on tibial rotation during pivoting after descending stairs. *Knee Surg Sports Traumatol Arthrosc* 2003; 11:360-5.
65. Woo SL, Kanamori A, Zeminski J, Yagi M, Papageorgiou C, Fu FH. The effectiveness of reconstruction of the anterior cruciate ligament with hamstrings and patellar tendon: a cadaveric study comparing anterior tibial and rotational loads. *J Bone Joint Surg (Am)* 2002; 84-A:907-14.
66. Gillquist J, Odensten M. Arthroscopic reconstruction of the anterior cruciate ligament. *Arthroscopy* 1992; 4:5-9.
67. Howell SM, Clark JA, Farley TE. A rationale for predicting anterior cruciate graft impingement by the intercondylar roof: a magnetic resonance imaging study. *Am J Sports Med* 1991; 19:276-82.



68. Bernard R. Bach. Revision Anterior Cruciate Ligament Surgery; Instructional Course 102. *Arthroscopy* 2003; 19 (Suppl 1):14-29.
69. Georgoulis AD, Papadonikolakis A, Papageorgiou CD, Mitsou A, Stergiou N. Three-dimensional tibiofemoral kinematics of the anterior cruciate ligament-deficient and reconstructed knee during walking. *Am J Sports Med* 2003; 31:75-9.
70. Ristanis S, Giakas G, Papageorgiou CD, Moraiti T, Stergiou N, Georgoulis AD. The effects of anterior cruciate ligament reconstruction on tibial rotation during pivoting after descending stairs. *Knee Surg Sports Traumatol Arthrosc* 2003; 11:360-5.
71. Ristanis S, Stergiou N, Patras K, Tsepis E, Moraiti C, Georgoulis AD. Follow-up evaluation 2 years after ACL reconstruction with bone-patellar tendon-bone graft shows that excessive tibial rotation persists. *Clin J Sports Med* 2006; 16:111-6.
72. Ristanis S, Stergiou N, Patras K, Vasiliadis HS, Giakas G, Georgoulis AD. Excessive tibial rotation during high-demand activities is not restored by anterior cruciate ligament reconstruction. *Arthroscopy* 2005; 21:1323-9.
73. Tashman S, Collon D, Anderson K, Kolowich P, Anderst W. Abnormal rotational knee motion during running after anterior cruciate ligament reconstruction. *Am J Sports Med* 2004; 32:975-83.
74. Loh JC, Fukuda Y, Tsuda E, Steadman RJ, Fu FH, Woo SL. Knee stability and graft function following anterior cruciate ligament reconstruction: Comparison between 11 o'clock and 10 o'clock femoral tunnel placement. *Arthroscopy* 2003; 19:297-304.
75. Musahl V, Plakseychuk A, VanScyoc A, Sasaki T, Debski RE, McMahon PJ, Fu FH. Varying femoral tunnels between the anatomical footprint and isometric positions: Effect on kinematics of the anterior cruciate ligament-reconstructed knee. *Am J Sports Med* 2005; 33:712-8.
76. Harner CD, Honkamp NJ, Ranawat AS. Anteromedial portal technique for creating the anterior cruciate ligament femoral tunnel. *Arthroscopy* 2008; 24:113-5.
77. Allen CR, Wong EK, Livesay GA. Importance of the medial meniscus in the anterior cruciate ligament-deficient knee. *J Orthop Res* 2000; 18:109-15.
78. Papageorgiou CD, Woo SL-Y, Fu FH. The biomechanical interdependence between the anterior cruciate ligament replacement graft and the medial meniscus. *Am J Sports Med* 2001; 29:1-6.
79. Newhouse KE, Paulos LE: Complications of knee ligament surgery. En: Nicholas JA, Hershman EB (eds): *The Lower Extremity & Spine in Sports Medicine*. St Louis: Mosby, 1995, pp:901-8.
80. Gersoff WK, Clancy WG. Diagnosis of acute and chronic anterior cruciate ligament tears. *Clin Sports Med* 1988; 7:727-38.
81. Noyes FR, Barber SD, Simon R. High tibial osteotomy and ligament reconstruction in varus angulation, anterior cruciate ligament deficient knees: a two- to seven-year follow-up study. *Am J Sports Med* 1993; 21:2-12.
82. Kurosaka M, Yoshiya S, Andrish JT. A biomechanical comparison of different surgical techniques of graft fixation in anterior cruciate ligament reconstructions. *Am J Sports Med* 1987; 15:225-9.
83. Steiner ME, Hecker AT, Brown CH. Anterior cruciate ligament graft fixation: comparison of hamstring and patellar tendon grafts. *Am J Sports Med* 1994; 22:240-6.
84. Bylski-Austrow DI, Grood ES, Hefzy MS, Holden JP, Butler DL. Anterior cruciate ligament replacements: a mechanical study of femoral attachment location, flexion angle at tensioning, and initial tension. *J Orthop Res*. 1990; 8:522-31.
85. Gertel TH, Lew WD, Lewis JL, Stewart NJ, Hunter RE. Effect of anterior cruciate ligament graft tensioning direction, magnitude, and flexion angle on knee biomechanics. *Am J Sports Med* 1993; 21:572-81.
86. Yoshiya S, Andrish JY, Manley MT, Bauer TW. Graft tension in anterior cruciate ligament reconstruction. *Am J Sports Med* 1987; 15:464-70.
87. Azar FM. Revision anterior cruciate ligament reconstruction. En: Beaty JH, editor. *Instructional course lectures*. Rosemont (IL): American Academy of Orthopaedic Surgeons; 2002, p:335-42.
88. Amis AA, Jakob RP. Anterior cruciate ligament graft positioning, tensioning and twisting. *Knee Surg Sports Traumatol Arthrosc* 1998; 6(Suppl 1):S2-S12.
89. Brown CH Jr, Wilson DR, Hecker AT, Ferragamo M. Graft-bone motion and tensile properties of hamstring and patellar tendon anterior cruciate ligament femoral graft fixation under cyclic loading. *Arthroscopy* 2004; 20(9):922-35.
90. George MS, Dunn WR, Spindler KP. *Current Concepts Review: Revision Anterior Cruciate Ligament Reconstruction*; *Am J Sports Med* 2006; 34:2026-37.
91. Sidles JA, Garbini JL, Larson RV, Matsen FA. Technique for characterising all possible nearly isometric knee ligament reconstructions. *Trans ORS* 1986; 11:411.
92. Grood ES, Hefzy M, Butler DL, Suntay WJ, Siegel MN, Noyes FR. On the placement and the initial tension of anterior cruciate ligament substitutes. *Trans ORS* 1983; 8:92.
93. Odensten M, Gillquist J. Functional anatomy of anterior cruciate ligament and rationale for reconstructions. *J Bone Joint Surg (Am)* 1985; 67-A:257-62.
94. Poolman RW, Abouali JAK, Conter HJ, Bhandari M. Overlapping systematic reviews of anterior cruciate ligament re-



- construction comparing hamstring autograft with bone-patellar tendon-bone autograft: why are they different? *J Bone Joint Surg (Am)* 2007; 89-A:142-52.
95. Kartus J, Stener S, Lindahl S, Eriksson BI, Karlsson J. Ipsior contralateral patellar tendon graft in anterior cruciate ligament revision surgery: a comparison of two methods. *Am J Sports Med* 1998; 26:499-504.
 96. Shelbourne KD, O'Shea JJ. Revision anterior cruciate ligament reconstruction using the contralateral bone-patellar tendon-bone graft. In: Beaty JH, editor. *Instructional course lectures*. Rosemont (IL): American Academy of Orthopaedic Surgeons; 2002, p:343-6.
 97. Colosimo AJ, Heidt RS, Traub JA, Carlonas RL. Revision ACL reconstruction with a reharvested ipsilateral patellar tendon. *Am J Sports Med* 2001;29:746-50.
 98. Karns DJ, Heidt RS, Holladay BR, Colosimo AJ. Case report: revision anterior cruciate ligament reconstruction. *Arthroscopy* 1994; 10:148-57.
 99. LaPrade RF, Hamilton CD, Montgomery RD, Wentorf F, Hawkins HD. The reharvested central third of the patellar tendon: a histologic and biomechanical analysis. *Am J Sports Med* 1997; 25:779-85.
 100. Proctor CS, Jackson DW, Simon TM. Characterization of the repair tissue after removal of the central one-third of the patellar ligament: an experimental study in a goat model. *J Bone Joint Surg (Am)* 1997; 79-A:997-1006.
 101. Woods GW, Fincher AL, O'Connor DP, Bacon SA. Revision anterior cruciate ligament reconstruction using the lateral third of the ipsilateral patellar tendon after failure of a central-third graft: a preliminary report in 10 patients. *Am J Knee Surg* 2001; 14:23-31.
 102. Rubinstein RA Jr, Shelbourne KD, VanMeter CD, McCarroll JC, Rettig AC. Isolated autogenous bone-patellar tendon-bone graft site morbidity. *Am J Sports Med* 1994; 22:324-7.
 103. Karns DJ, Heidt RS Jr, Holladay BR, Colosimo AJ. Case report: Revision anterior cruciate ligament reconstruction. *Arthroscopy* 1994; 10:148-51.
 104. Noyes FR, Barber SD. The effect of ligament augmentation devices on allograft reconstructions for chronic ruptures of the anterior cruciate ligament. *J Bone Joint Surg (Am)* 1992; 74-A:960-73.
 105. Amendola A, Fowler PJ. Allograft anterior cruciate ligament reconstruction in a sheep model: the effect of synthetic augmentation. *Am J Sports Med* 1992; 20:336-46.
 106. Thompson WO, Harner CD, Jamison J. Immunologic response to fresh frozen patellar tendon allograft for anterior cruciate reconstruction. *Trans ORS* 1994; 19:624.
 107. Buck BE, Malinin TI. Human bone and tissue allografts: preparation and safety. *Clin Orthop* 1994; 303:8-17.
 108. Rasmussen TJ, Feder SM, Butler DL. The effect of 4 Mrad of gamma irradiation on the initial mechanical properties of bone-patellar tendon-bone allografts. *Arthroscopy* 1994; 10:188-97.
 109. Olson EJ, Kang JD, Fu FH, Mason CG, Evans CH. The biochemical and histological effects of artificial ligament wear particles: In vitro and in vivo studies. *Am J Sports Med* 1988; 16:558-70.
 110. Pinkowski JL, Reiman PR, Chen S-L. Human lymphocyte reaction to freeze dried allograft and xenograft ligamentous tissue. *Am J Sports Med* 1989; 17:595-600.
 111. Fidele BM, Vangsness CT Jr, Moore T, Li Z, Rasheed S. Effects of gamma irradiation on the human immunodeficiency virus: a study in frozen human bone-patellar ligament-bone grafts obtained from infected cadavera. *J Bone Joint Surg (Am)* 1994; 76:1032-5.
 112. Ritchie JR, Parker RD. Graft selection in anterior cruciate ligament revision surgery. *Clin Orthop* 1996; 325:65-77.
 113. Gibbons MJ, Butler DL, Grood ES, Bylski-Austrow DI, Levy MS, Noyes FR. Effects of gamma irradiation on the initial mechanical and material properties of goat bone-patellar tendon-bone allografts. *J Orthop Res* 1991; 9:209-18.
 114. Noyes FR, Barber-Westin SD. Revision anterior cruciate ligament reconstruction: experience from Cincinnati. *Clin Orthop* 1996; 325:116-29.
 115. Greis PE, Steadman JR. Revision of failed prosthetic anterior cruciate ligament reconstruction. *Clin Orthop* 1996; 325:78-90.
 116. Klein W, Jensen KU. Synovitis and artificial ligaments. *Arthroscopy* 1992; 8:116-24.
 117. Paulos LE, Rosenberg TD, Grewe SR. The Gore-Tex anterior cruciate ligament prosthesis: a long-term follow-up. *Am J Sports Med* 1992; 20:246-52.
 118. Steadman JR, Seemann MD, Hutton KS. Revision ligament reconstruction of failed prosthetic anterior cruciate ligaments. In: Jackson DW, editor. *Instructional course lectures*. Rosemont (IL): American Academy of Orthopaedic Surgeons; 1995, p:417-29.
 119. Woods GA, Indelicato PA, Prevot TJ. The Gore-Tex anterior cruciate ligament prosthesis: two versus three year results. *Am J Sports Med*.1991; 19:48-55.
 120. Arnoczky SP. Biology of ACL reconstruction: what happens to the graft? En: Pritchard DJ, editor. *Instructional course lectures*. Rosemont (IL): American Academy of Orthopaedic Surgeons; 1996. p. 229-33.
 121. Muneta T, Yamamoto H, Takakuda K, Sakai H, Furuya K. Effects of postoperative immobilization on the reconstructed anterior cruciate ligament. An experimental study in rabbits. *Am J Sports Med* 1993; 21:305-13.



122. Jackson DW, Grood ES, Goldstein JD. A comparison of patellar tendon autograft and allograft used for anterior cruciate ligament reconstruction in the goat model. *Am J Sports Med* 1993; 21:176-85.
123. Rodeo SA, Arnoczky SP, Torzilli PA, Hidaka C, Warren RF. Tendonhealing in a bone tunnel: a biomechanical and histological study in the dog. *J Bone Joint Surg Am.* 1993; 75:1795-803.
124. Burks RT, Friederichs MG, Fink B, Luker MG, West HS, Greis PE. Treatment of postoperative anterior cruciate ligament infections with graft removal and early reimplantation. *Am J Sports Med* 2003; 31:414-8.
125. Cullison TR, Muldoon MP, Gorman JD, Goff WB. The incidence of deep venous thrombosis in anterior cruciate ligament reconstruction. *Arthroscopy* 1996; 12:657-9.
126. Williams JS, Hulstyn M, Fadale PD, Lindy PB, Ehrlich MG, Cronan J, Dorfman G. Incidence of deep vein thrombosis after arthroscopic knee surgery: A prospective study. *Arthroscopy* 1995; 11:701-5.
127. Noyes FR, Wojtys EM, Marshall M. The early diagnosis and treatment of developing patella infera syndrome. *Clin Orthop* 1991; 265:241-52.
128. Paulos LE, Wnorowski D, Greenwald A. Infrapatellar contracture syndrome: diagnosis, treatment, and longterm follow-up. *Am J Sports Med* 1994; 22:440-9.
129. Irrgang JJ, Harner CD. Loss of motion following knee ligament reconstruction. *Sports Med* 1995; 19:150-9.
130. Sachs RA, Daniel DM, Stone ML, Garfein RF. Patellofemoral problems after anterior cruciate ligament reconstruction. *Am J Sports Med.* 1989; 17:760-5.
131. Strum GM, Friedman MJ, Fox JM, Ferkel RD, Dorey FH, Del Pizzo W, Snyder SJ. Acute anterior cruciate ligament reconstruction: analysis of complications. *Clin Orthop* 1990; 253:184-9.
132. Howell SM, Clark JA, Farley TE. Serial magnetic resonance study assessing the effects of impingement on the MR image of the patellar tendon graft. *Arthroscopy* 1992; 8:350-8.
133. Mohtadi NGH, Webster-Bogaert S, Fowler PJ. Limitation of motion following anterior cruciate reconstruction: a case-controlled study. *Am J Sports Med* 1991; 19:620-5.
134. Shelbourne KD, Nitz P. Accelerated rehabilitation after anterior cruciate ligament reconstruction. *Am J Sports Med* 1990; 18:292-9.
135. Shelbourne KD, Patel D. Timing of surgery in anterior cruciate ligament-injured knees. *Knee Surg Sports Traumatol Arthrosc* 1995; 3:148-56.
136. Strum GM, Friedman MJ, Fox JM. Acute anterior cruciate ligament reconstruction: analysis of complications. *Clin Orthop* 1990; 253:184-9.
137. Noyes FR, Mangine R, Barber SD. The early treatment of motion complications after reconstruction of the anterior cruciate ligament. *Clin Orthop* 1992; 227:217-28.
138. Hermann O, Mayr T, Weig G, Plitz W. Arthrofibrosis following ACL reconstruction- reasons and outcome. *Arch Orthop Trauma Surg* 2004; 124:518-22.
139. Shelbourne KD, Trumper RV. Preventing anterior knee pain after anterior cruciate ligament reconstruction. *Am J Sports Med* 1997; 25:41-7.
140. Weiss RA, Re LP, Rintz KG. Incidence of anterior knee pain after treatment for anterior cruciate ligament rupture. *Arthroscopy* 1993; 9:366-7.
141. Beynon BD, Johnson RJ, Fleming BC, Kannus P, Kaplan M, Samani J, Renström P. Anterior cruciate ligament replacement: comparison of bone-patellar tendon-bone grafts with two-strand hamstring grafts. A prospective, randomized study. *J Bone Joint Surg (Am)* 2002; 84-A:1503-13.
142. Dauty M, Tortellier L, Rochcongar P. Isokinetic and anterior cruciate ligament reconstruction with hamstrings or patella tendon graft: analysis of literature. *Int J Sports Med* 2005; 26:599-606.
143. Aglietti P, Giron F, Buzzi R, Biddau F, Sasso F. Anterior cruciate ligament reconstruction: bone-patellar tendon-bone compared with double semitendinosus and gracilis tendon grafts. A prospective, randomized clinical trial. *J Bone Joint Surg (Am)* 2004; 86-A:2143-55.
144. Poolman RW, Farrokhyar F, Bhandari M. Hamstring tendon autograft better than bone patellar-tendon bone autograft in ACL reconstruction: a cumulative meta-analysis and clinically relevant sensitivity analysis applied to a previously published analysis. *Acta Orthop* 2007; 78:350-4.
145. Lidén M, Ejerhed L, Sernert N, Laxdal G, Kartus J. Patellar tendon or semitendinosus tendon autografts for anterior cruciate ligament reconstruction. A prospective, randomized study with a 7-year follow-up. *Am J Sports Med* 2007; 35:740-8.
146. Keays SL, Bullock-Saxton JE, Keays AC, Newcombe PA, Bullock MI. A 6-year follow-up of the effect of graft site on strength, stability, range of motion, function, and joint degeneration after anterior cruciate ligament reconstruction: patellar tendon versus semitendinosus and gracilis tendon graft. *Am J Sports Med* 2007; 35:729-39.
147. Hantes ME, Zachos VC, Bargiotas KA, Basdekis GK, Karantanas AH, Malizos KN. Patellar tendon length after anterior cruciate ligament reconstruction: a comparative magnetic resonance imaging study between patellar and hamstring tendon autografts. *Knee Surg Sports Traumatol Arthrosc* 2007; 15:712-9.



148. Pinczewski LA, Lyman J, Salmon LJ, Russell VJ, Roe J, Linklater J. A 10-year comparison of anterior cruciate ligament reconstructions with hamstring tendon and patellar tendon autograft: a controlled, prospective trial. *Am J Sports Med* 2007; 35:564-74.
149. Biau DJ, Tournoux C, Katsahian S, Schranz PJ, Nizard RS. Bone-patellar tendon-bone autografts versus hamstring autografts for reconstruction of anterior cruciate ligament: meta-analysis. *BMJ* 2006; 332:995-1001.
150. Sajovic M, Vengust V, Komadina R, Tavcar R, Skaza K. A prospective, randomized comparison of semitendinosus and gracilis tendon versus patellar tendon autografts for anterior cruciate ligament reconstruction: five-year follow-up. *Am J Sports Med* 2006; 34:1933-40.
151. Speer KP, Spritzer CE, Bassett FH. Osseous injury associated with acute tears of the anterior cruciate ligament. *Am J Sports Med* 1992; 20:382-9.
152. Spindler KP, Schils JP, Bergfeld JA. Prospective study of osseous, articular, and meniscal injuries in recent anterior cruciate ligament tears by magnetic resonance imaging and arthroscopy. *Am J Sports Med* 1993; 21:551-7.
153. DeHaven KE. Diagnosis of acute knee injuries with hemarthrosis. *Am J Sports Med* 1980; 8:9-14.
154. Indelicato PA, Bittar ES. A perspective of lesions associated with ACL insufficiency of the knee. *Clin Orthop* 1985; 198:77-80.
155. Keene GCR, Bickerstaff D, Rae PJ, Paterson RS. The natural history of meniscal tears in anterior cruciate ligament insufficiency. *Am J Sports Med* 1993; 21:672-9.
156. McDaniel WJ, Dameron TB. Untreated ruptures of the anterior cruciate ligament. A follow-up study. *J Bone Joint Surg (Am)* 1980; 62-A:696-705.
157. Warren RF. Meniscectomy and repair in the anterior cruciate ligament deficient patient. *Clin Orthop* 1990; 252:55-63.
158. Cooper DE, Arnoczky SP, Warren RF. Arthroscopic meniscal repair. *Clin Sports Med* 1990; 9:589-607.
159. Shelbourne KD, Nitz PA. The O'Donoghue triad revisited-combined knee injuries involving anterior cruciate and medial collateral ligament tears. *Am J Sports Med* 1991; 19:474-7.
160. Henning CE. Current status of meniscal salvage. *Clin Sports Med* 1990; 9:567-76.
161. O'Brien WR. Degenerative arthritis of the knee following anterior cruciate ligament injury: Role of the meniscus. *Sports Med Arthro Rev* 1993; 1:114-8.
162. Levy IM, Torzilli PA, Warren RF. The effect of medial meniscectomy on anterior-posterior motion of the knee. *J Bone Joint Surg (Am)* 1982; 64-A:883-8.
163. McCarty LP III, Bach BR Jr. Rehabilitation after patellar tendon autograft anterior cruciate ligament reconstruction. *Tech Orthop.* 2005; 20:439-51.
164. Bach BR Jr. Revision anterior cruciate ligament surgery. *Arthroscopy.* 2003; 19(suppl 1):14-29.
165. Grossman MG, El-Attrache NS, Shields CL, Glousman RE. Revision anterior cruciate ligament reconstruction: three- to nine-year follow-up. *Arthroscopy* 2005;21:418-423.
166. Noyes FR, Barber-Westin SD. Revision anterior cruciate surgery with use of bone-patellar tendon-bone autogenous grafts. *J Bone Joint Surg Am.* 2001; 83:1131-43.
167. O'Neill DB. Revision arthroscopically assisted anterior cruciate ligament reconstruction with previously unharvested ipsilateral autografts. *Am J Sports Med* 2004; 32:1833-41.
168. Safran MR, Harner CD. Revision ACL surgery: technique and results utilizing allografts. En: Jackson DW, editor. *Instructional course lectures.* Rosemont (IL): American Academy of Orthopaedic Surgeons; 1995. p. 407-15.
169. Ciccotti MG, Lombardo SJ, Nonweiler B, Pink W. Non-operative treatment of ruptures of the anterior cruciate ligament in middle aged patients. *J Bone Joint Surg (Am)* 1994; 76-A:1315-21.

Conflicto de intereses

Los autores no hemos recibido ayuda económica alguna para la realización de este trabajo. Tampoco hemos firmado ningún acuerdo por el que vayamos a recibir beneficios u honorarios por parte de alguna entidad comercial. Ninguna entidad comercial ha pagado, ni pagará, a fundaciones, instituciones educativas u otras organizaciones sin ánimo de lucro a las que estamos afiliados.