

Pseudoartrosis humeral en fractura obstétrica tras osteomielitis aguda hematogéna

Humeral pseudoarthrosis in obstetric fracture after acute hematogenic osteomyelitis

López Martínez JJ, Salcedo Cánovas C, Alarcón Zamora A

Servicio de Cirugía Ortopédica y Traumatología, Hospital Universitario Virgen de la Arrixaca, Murcia, España.

Resumen

Introducción: La infección neonatal es una causa importante de morbimortalidad en la primera semana de vida a consecuencia de la exposición a microorganismos genitales maternos durante el parto. La sepsis neonatal se presenta como enfermedad fulminante y multisistémica, destacando la infección por *klebsiella pneumoniae*, con una mortalidad aproximada del 60%. Su asociación con un cuadro de osteomielitis aguda hematogéna (OAH) es de difícil diagnóstico, con posibles complicaciones severas. Este cuadro de OAH asociado a fractura obstétrica precisa de intervención quirúrgica, tanto por su entidad infecciosa como por su posible evolución a pseudoartrosis.

Caso clínico: Recién nacido a término con pérdida de bienestar fetal e ingreso en UCI por sepsis neonatal, con absceso en brazo izquierdo que drena espontáneamente y toma de cultivo positiva para *klebsiella pneumoniae*. Se comienza tratamiento antibiótico con cefotaxima y vancomicina sin mejoría tras 20 días, decidiéndose tratamiento quirúrgico con limpieza y estabilización mediante fijador externo con evolución favorable de su cuadro sistémico. A nivel de la fractura obstétrica se apreció falta de unión ósea con evolución a pseudoartrosis atrófica, por lo que se decidió reintervención con aporte de injerto óseo autólogo de cresta ilíaca y nueva fijación externa, con unión completa del foco a los dos meses y resolución del caso.

Conclusión: La fractura obstétrica asociada a OAH es un cuadro poco frecuente que debe ser diagnosticado y tratado quirúrgicamente, con posibles complicaciones como la pseudoartrosis del foco fracturario.

Palabras clave:

Osteomielitis aguda hematogéna, sepsis neonatal, pseudoartrosis, fractura obstétrica.

Abstract

Introduction: Neonatal infection is an important morbimortality cause that occurs in the first week of life and it is a consequence to maternal genital microorganisms during partus. Neonatal sepsis is a sudden and multisystemic disease, standing out the infection by *klebsiella pneumoniae*, with an approximate mortality of 60%. Its association with acute hematogenic osteomyelitis has a difficult diagnose with severe income complications. Acute hematogenic osteomyelitis associated with an obstetric fracture needs surgical treatment because of its infectious importance and its possible evolution to pseudoarthrosis.

Case report: Newborn with a loss of fetal wellness and entrance to intensivity care unit because of neonatal sepsis, with an abscess in his left arm that drains spontaneously and a positive biopsy to *klebsiella pneumoniae*. Antibiotic treatment with cefotaxime and vancomycin is started without any improvement after 20 days. Surgical treatment is decided with a cleaning procedure and stabilisation with external fixator, with a proper evolution of his systemic clinic. Related to the obstetric fracture, non-union is appreciated with an evolution to atrophic pseudoarthrosis. A new surgical intervention is decided with the contribution of autologous bone graft from iliac crest and a new external fixator, with a complete bone union in two months and the clinical case solution.

Conclusion: Obstetric fracture associated to acute hematogenic osteomyelitis is a low frequency episode that must be diagnosed and surgically treated with external fixation and autologous bone graft, with possible complications as pseudoarthrosis.

Key-words:

Acute hematogenic osteomyelitis, neonatal sepsis, pseudoarthrosis, obstetric fracture.

Correspondencia

JJ López Martínez
Servicio de Cirugía Ortopédica y Traumatología
Carretera Madrid-Cartagena s/n. 30120 El Palmar, Murcia, España.
e-mail: juanjicolopez@hotmail.com

Introducción

Durante el periodo neonatal la infección permanece como una causa importante de morbilidad y mortalidad, a pesar de los grandes adelantos en el cuidado intensivo neonatal y el uso de antibióticos de amplio espectro. Las infecciones neonatales ocurren en la primera semana de vida y son consecuencia de la exposición a microorganismos de los genitales maternos durante el parto. La sepsis neonatal es un síndrome clínico caracterizado por la presencia de los signos sistémicos de infección acompañados de bacteriemia durante el primer mes de vida, y su precocidad se presenta generalmente como una enfermedad fulminante y multisistémica durante los primeros cuatro días de vida [1], representando una emergencia médica para su diagnóstico y tratamiento por su nefasta evolución [2,3].

Entre las infecciones intrahospitalarias en neonatos y lactantes son frecuentes en nuestro medio aquellas producidas por bacterias Gram negativas, destacando por su frecuencia y agresividad la *klebsiella pneumoniae*, con una mortalidad aproximada del 60% [4]. El cuadro asociado de osteomielitis aguda hematógena (OAH) representa un importante problema para los recién nacidos, debido a su difícil diagnóstico inicial, su evolución y sus posibles complicaciones y cronicidad [2,5]. Su asociación con una fractura obstétrica viene normalmente condicionada por un antecedente de parto distócico, siendo el húmero el hueso más frecuentemente afectado [6]. Se trata de un cuadro que precisa de intervención quirúrgica, tanto por su entidad infecciosa como por su posible evolución a pseudoartrosis [7].

Caso clínico

Recién nacido a término (38 semanas), 3.700 gramos de peso (> P95), presentación cefálica y parto instrumentado mediante vacuum, asfisia perinatal grave, crisis convulsivas y fractura de húmero secundaria, ingresado por pérdida de bienestar fetal agudo al nacimiento y distrés respiratorio en neonatología. A los tres días ingresa en UCI neonatal por acidosis metabólica, mostrando hemocultivo positivo para *klebsiella pneumoniae*, con diagnóstico de sepsis neonatal y sospecha de meningitis secundaria. Absceso en brazo izquierdo con celulitis circundante, con drenaje espontáneo por trayecto fistuloso a piel (Fig. 1A) y toma de cultivo positiva para *klebsiella pneumoniae*. Tratamiento antibiótico con vancomicina y cefotaxima. Tras 20 días de tratamiento sistémico y curas locales, no mejoría del cuadro ni evidencia de consolidación de la fractura. Ante el cuadro de OAH por *klebsiella pneumoniae*, se decide tratamiento quirúrgico con limpieza de foco infeccioso, desbridamiento y estabilización con fija-

dor externo monolateral (Fig. 1B), con cambio de cefotaxima (31 días) por meropenem. El paciente evoluciona favorablemente de su cuadro séptico, con alta de UCI neonatal a los 38 días del ingreso con los siguientes diagnósticos: distocia obstétrica con fractura de húmero secundaria, asfisia perinatal moderada-grave, coagulopatía secundaria, riesgo infeccioso, sepsis por *klebsiella pneumoniae*, sospecha de meningitis secundaria, hiponatremia grave secundaria, convulsiones secundarias, trombopenia secundaria, sepsis nosocomial por *cándida albicans*, anemia multifactorial, intolerancia enteral multifactorial, osteomielitis aguda de húmero izquierdo con fijación externa, hepatomegalia-colestasis multifactoriales, calcificaciones en ramas portales y diabetes insípida central. En radiografías de control sucesivas se aprecia

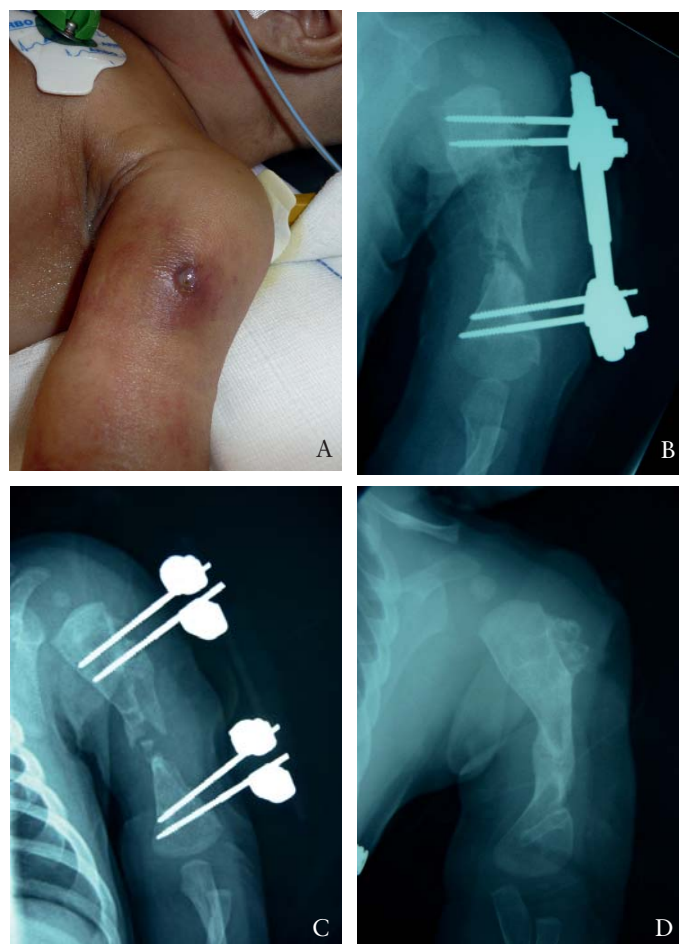


Fig. 1. A) Absceso en brazo izquierdo con trayecto fistuloso a piel, B) Estabilización quirúrgica mediante fijación externa monolateral previa limpieza de foco infeccioso, C) Evolución a pseudoartrosis atrófica humeral tras cuatro meses, D) Fractura obstétrica humeral consolidada tras reintervención y aporte de injerto óseo autólogo.

falta de unión ósea en foco de fractura, con diagnóstico de pseudoartrosis atrófica a los cuatro meses de evolución (Fig. 1C). Se realiza gammagrafía ósea, que resulta negativa, y se decide reintervención ante la mejoría del cuadro clínico, con curetaje de foco, limpieza y aporte de injerto óseo autólogo de cresta ilíaca, con una nueva estabilización mediante fijación externa.

Resultados

A los dos meses se objetiva unión completa del foco, con buena movilidad y exploración clínica del paciente y resolución del caso, encontrándose el paciente totalmente asintomático hasta la actualidad (Fig. 1D).

Discusión

Las fracturas obstétricas asociadas a un cuadro de sepsis y OAH del foco fracturario son una entidad poco frecuente que debe ser diagnosticada y tratada de inicio. Ante este cuadro, y siempre que el estado general lo permita, se debe realizar un tratamiento quirúrgico precoz con desbridamiento del foco y estabilización quirúrgica, con tratamiento médico intravenoso asociado y específico del microorganismo que haya crecido en el cultivo. Es frecuente la evolución del cuadro con secuestros óseos y su posible cronificación y/o evolución a pseudoartrosis, como en el caso expuesto. En estos casos, el paciente debe ser reintervenido y se debe realizar aporte de injerto óseo autólogo para favorecer la unión del hueso [7].

Agradecimientos

Al Dr. César Salcedo y al Dr. Alarcón por su apoyo incondicional a la investigación y por su gran labor docente.

REFERENCIAS BIBLIOGRÁFICAS

1. Dessì A, Crisafulli M, Accossu S, Setzu V, Fanos V. Osteoarticular infections in newborns: diagnosis and treatment. *J Chemother.* 2008; 20:542-50.
2. Minaev SV, Motorina RA, Leskin VV. Complex treatment of acute hematogenous osteomyelitis in children. *Khirurgiia (Mosk).* 2009; (8):41-4.
3. Haddad F, Sahyoun S, Maalouf G. Neonatal osteomyelitis of the proximal femur: a case with ten-year follow-up and review of the literature. *Rev Chir Orthop Reparatrice Appar Mot.* 2007; 93:594-8.
4. Kim YK, Pai H, Lee HJ. Bloodstream infections by extended-spectrum-lactamase-producing *Escherichia Colli* and *Klebsiella Pneumoniae* in children: epidemiology and clinical outcome. *Antimicrob. Agents Chemother.* 2002. 46: 1481-91.
5. Harik NS, Smeltzer MS. Management of acute hematogenous osteomyelitis in children. *Expert Rev Anti Infect Ther.* 2010; 8:175-81.
6. Groenendaal F, Hukkelhoven C. Fractures in full-term neonates. *Ned Tijdschr Geneesk.* 2007; 151:424.
7. Hahn MP, Ostermann PA, Richter D, Muhr G. Pseudarthroses in childhood. *Orthopade.* 1996;25:470-7.

Conflicto de intereses

Los autores no hemos recibido ayuda económica alguna para la realización de este trabajo. Tampoco hemos firmado ningún acuerdo por el que vayamos a recibir beneficios u honorarios por parte de alguna entidad comercial. Ninguna entidad comercial ha pagado, ni pagará, a fundaciones, instituciones educativas u otras organizaciones sin ánimo de lucro a las que estamos afiliados.