

Tratamiento quirúrgico de las fracturas de tercio distal del húmero a propósito de 36 casos

Surgical treatment of fractures of the distal third of the humerus: A series of 36 cases

Jiménez-Martín A, Santos-Yubero FJ, Contreras-Joya M, Najarro-Cid FJ, Sánchez-Sotelo J¹, Zurera-Carmona M, Pérez-Hidalgo S

Servicio de Cirugía Ortopédica y Traumatología. Hospital Fremap Sevilla. España. ¹ Orthopedic Surgery, Mayo Clinic, Rochester, Minnesota. USA.

Resumen

Objetivo: Revisar el tratamiento de las fracturas de paleta humeral comparando resultados clínicos y laborales entre un grupo tratado con doble placa y otro sin ella y analizar los resultados clínicos obtenidos tras osteosíntesis en paralelo o de modo perpendicular en el grupo tratado con doble placa.

Material y métodos: Estudio observacional, descriptivo y retrospectivo, nivel de evidencia IIIa, donde se analizaron 36 pacientes con una edad media de 43 (DE: 10) años. El 30.6% fueron fracturas abiertas. El tiempo de seguimiento fue de 16 (DE: 5) meses. Se obtuvo la escala MEPS (Mayo Elbow Performance Score) entre un grupo tratado con doble placa y otro sin ella y los resultados entre los casos con doble placa en paralelo, frente a aquellos en perpendicular.

Resultados: La escala MEPS no presentó diferencias estadísticamente significativas entre las fracturas tratadas con doble placa y aquellas sin ella ($p=0,5$) pero la osteosíntesis sin dos placas supone tasas de pseudoartrosis de hasta el 12,5% con una mayor tasa de complicaciones (81,3% / 73,3%) que la osteosíntesis con doble placa.

Conclusiones: No hallamos diferencias clínicas entre ambos grupos aunque las fracturas tratadas con doble placa presentan una menor tasa de pseudoartrosis.

Palabras clave: Fractura supracondílea, húmero, doble placa.

Abstract

Objective: To review the management of fractures of the distal third of the humerus, comparing the clinical and occupational results between a group treated with double plates and a group without plates, and analyzing the clinical results after osteosynthesis in parallel or perpendicular in the group subjected to double plate treatment.

Material and methods: A descriptive, observational retrospective study with evidence level IIIa was carried out, analyzing 36 patients with a mean age of 43 years (SD: 10). A total of 30.6% corresponded to open fractures. The mean duration of follow-up was 16 months (SD: 5). The MEPS (Mayo Elbow Performance Score) was compared between the group treated with double plates and the group without plates, and between osteosynthesis in parallel or perpendicular in the group subjected to double plate treatment.

Results: The MEPS showed no statistically significant differences between the group treated with double plates and the group without plates ($p=0.5$), though osteosynthesis without double plating was associated with a pseudoarthrosis rate of up to 12.5%, and involved a higher complications rate (81.3% versus 73.3%) than osteosynthesis with double plating.

Conclusions: No clinical differences were found between the two groups, though the fractures treated with double plates showed a lower pseudoarthrosis rate.

Key words:

Supracondylar fracture, humerus, double plate.

Correspondencia

A. Jiménez Martín
Urb. Al-Alba. Brisa 10, D. Sevilla
antonio_jimenez10@hotmail.com

Introducción

Las fracturas supracondíleas del húmero representan entre el 2 y el 6% de todas las fracturas, siendo más frecuentes en huesos osteoporóticos con mecanismo de baja energía o en traumatismos directos en pacientes jóvenes [1]. La clasificación más utilizada es la de la AO [2], donde el tipo C conllevaría hasta un 48% de complicaciones, siendo el 77% causadas por una incorrecta fijación primaria [3]. Todo ello justifica la necesidad de una osteosíntesis lo más estable posible. Existen dos alternativas de estabilidad, la osteosíntesis con doble placa, en paralelo o en perpendicular. La utilización de otros métodos de osteosíntesis, como las agujas de Kirschner o los tornillos, exclusivamente induce a una mayor tasa de complicaciones y pseudoartrosis. El objetivo de este trabajo es estudiar las diferencias clínicas obtenidas tras la osteosíntesis con doble placa, frente a la osteosíntesis sin ella, y, al mismo tiempo, dilucidar las diferencias clínicas que pueden darse cuando la osteosíntesis con doble placa es en paralelo, frente a cuando se realiza de modo perpendicular. La hipótesis que planteamos es que la osteosíntesis con doble placa mejoraría los resultados en la escala MEPS [4] y en la clasificación pronóstica según el movimiento final de Cassebaum [5], con respecto a los métodos sin doble placa. A su vez, la colocación en paralelo debe mejorar también los resultados clínicos, con respecto a la posición en perpendicular.

Material y métodos

Estudio observacional, descriptivo, retrospectivo, donde se analizaron en los pacientes que habían sufrido una fractura supracondílea del húmero, con un tiempo de seguimiento medio de 16 (DE: 5) meses, los datos demográficos, la clasificación de las fracturas AO, en abierta o cerrada y tipo según Gustilo-Anderson. También anotamos el tiempo de intervención, necesidad de osteotomía, cerclaje, u otros procedimientos. Las placas se colocaron según el método de Mayo (Acumed®) en paralelo o el sistema AO (Synthes®), en perpendicular. Consideramos el alta hospitalaria y de rehabilitación, la necesidad de reintervención, los procedimientos y las complicaciones. La movilidad en flexión, extensión, pronación y supinación que se valoraron según la escalas de valoración MEPS y Cassebaum. Por último consideramos el tipo de alta laboral, la mejoría o por informe propuesta.

Realizamos datos sobre 54 pacientes, de los que seleccionamos sólo 36 pacientes, ya que los 18 restantes presentaban otras fracturas asociadas. Se analizaron únicamente fracturas supracondíleas o supraintercondíleas con más de un año de seguimiento. La edad media de los 36 pacientes

fue 43 años (DE: 10) años, un 83,3% fueron varones y un 52,8% de las fracturas fueron en brazos izquierdos.

El mecanismo lesional más frecuente entre nuestra serie fueron las precipitaciones (72,2%), un 25% sufrieron un accidente de tráfico y el resto fue por atrapamiento. Una tercera parte de los fracturados eran peones de la construcción.

El 30,6% de las fracturas fueron abiertas, siendo en este sentido, un 72,7% de grado I, un 18,2 % de grado II y un 9,1% de grado IIIA. En cuanto a la clasificación AO, la distribución fue las tipo A2 en el 2,8%, las tipo A3 en el 8,3%, las tipo B2 en el 16,7%, las tipo C1 en el 16,7%, C2 en el 22,2% y, finalmente, las tipo C3 en el 33,3%.

Según la clasificación de Jupiter y Mehne, encontramos fracturas de tipo intraarticular con afectación de una columna en el 25%, tipo intraarticular con afectación de dos columnas en el 66,7%, tipo extraarticular con afectación intracapsular transcolumnar alta en el 5,6% y, por último, con afectación intracapsular transcolumnar baja en el 2,7%.

Se establecieron dos grupos, el primero de 20 pacientes tratados con doble placa, bien perpendicular o en paralelo. El segundo grupo estuvo constituido por 16 pacientes tratados sin doble placa.

El grupo con doble placa presentó una edad media de 40 (DE: 9) años. El 86,4% eran varones y el 45,5% del lado derecho. Un 45,5% de las fracturas fueron abiertas de las cuales el 36,4% fueron del tipo I y un 9,1% del tipo II de Anderson Gustilo. En cuanto a la distribución según la clasificación AO, el 9,1% fueron tipo A1, el 13,6% C1, el 27,3% C2 y el 50% C3. En cuanto a la clasificación de Jupiter y Mehne el 86,4% fueron intraarticulares con afectación de dos columnas y el 13,6% fueron extraarticulares intracapsulares transcolumnares bajas. Un 90,9% de los pacientes fueron operados y se realizó una osteotomía de olécranon en el 54,5% con cerclaje en la mayoría de los casos. Las placas fueron las de la Clínica Mayo® en el 70%, las del sistema AO en el 25%, y Perilok® en el 5%. La disposición fue en paralelo en el 75% o en perpendicular en el 25% (Figura 1) (Figura 2), para lo cual se empleó el abordaje transolecraniano (Figura 3).

En el grupo con una sola placa, Integrado por 16 casos, la edad media fue de 46 (DE: 11) años. Un 81,3% pacientes eran varones y el 56,3% de las fracturas correspondieron al lado derecho. El 6,3% de las fracturas fueron abiertas, en concreto del tipo Gustilo IIIA. En cuanto a la clasificación AO, el 47,5% fueron tipo B2, el 23,8 % fueron tipo C1, el 17,5% C2 y el 11,2 % C3. En cuanto a la distribución, según Jupiter y Mehne, el 56,3% fueron intraarticulares con

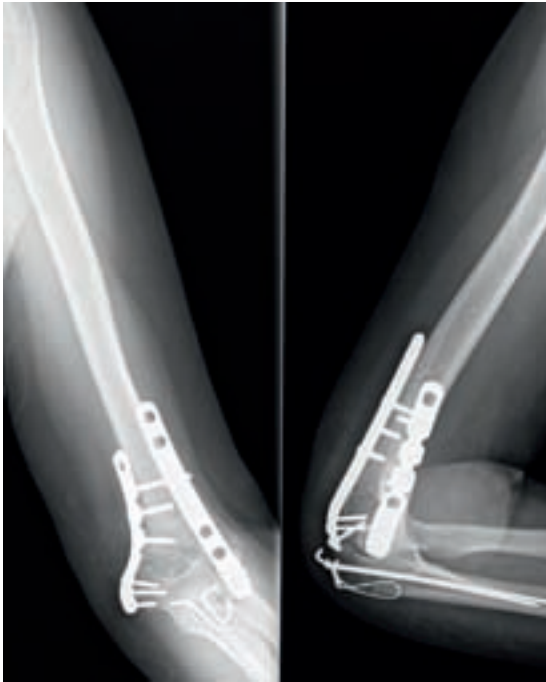

Fig. 1. Fractura supracondílea tipo C2, tratada quirúrgicamente mediante osteosíntesis con doble placa, perpendicular, según técnica AO.

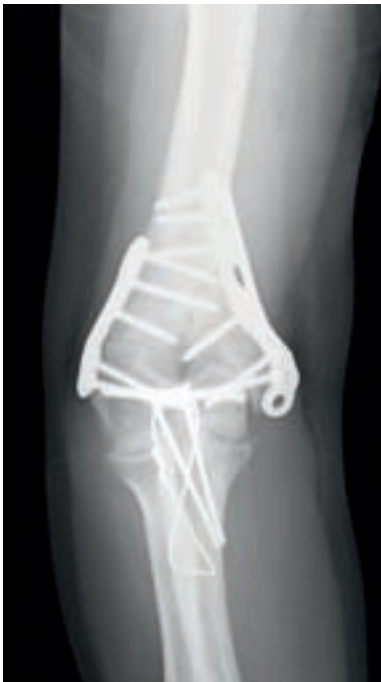

Fig. 2. Fractura supracondílea tipo C3, tratada quirúrgicamente mediante osteosíntesis con doble placa en paralelo, según principios de la Clínica Mayo.

afectación de una columna, el 31,3% fueron intraarticulares con afectación de dos columnas y el 12,4% extraarticulares intracapsulares transcolumnares altas. Se requirió os-

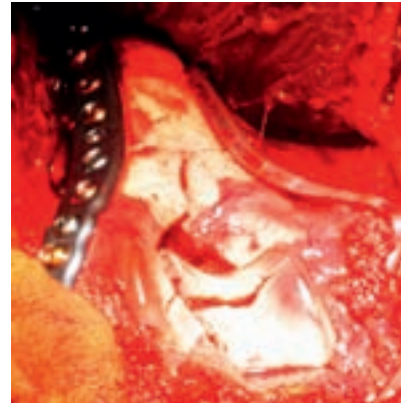

Fig. 3. Abordaje de la fractura tras osteotomía de olécranon. Disección y aislamiento del nervio cubital. Reducción y osteosíntesis con placas Acumed® (Clínica Mayo).

teotomía de olécranon con cerclaje en el 12,5%, tornillos de compresión sin alojarse en la placa en el 62,5% de los casos, agujas de Kirschner en el 18,8% o combinadas con tornillos en el 12,5%. También se usaron placas de cotilo, tercio de caña, LCP o tipo Clínica Mayo pero con una única placa.

El 27,3% de los pacientes del grupo con dos placas y el 37,5% de los pacientes tratados con una sola placa fueron polifracturados.

Realizamos el análisis estadístico mediante el programa SPSS 15.0. Para comparar los valores medios de variables cuantitativas se aplicó la Prueba t-Student para muestras independientes o la prueba no paramétrica U de Mann-Whitney. Cuando se detectaron diferencias significativas, se determinaron intervalos de confianza para diferencias de medias al 95% que cuantificaron dichas diferencias.

Resultados

En el grupo con doble placa el tiempo de intervención fue de 156 (DE: 43) minutos, con una estancia media de 4 (DE: 2) días y con un tiempo de rehabilitación de 6 (DE: 2) meses. Hubo reintervención en el 54,5%, retirando el cerclaje en el 66,7%.

Las tasas de movilidad final en este grupo fueron, flexión 121,1° (DE: 17,5); extensión 28,1° (DE: 21,5)°; pronación 84,5 (DE: 13,6)° y supinación de 81,1 (DE: 18,3)°. En cuanto a los resultados clínicos destacamos el MEPS de 76,9 (DE: 17,1) puntos (MEPS: Excelente en 18,2%, bueno en el 50 %, regular en el 4,5% y pobre en el 27,3%). La escala de Cassebaum arrojó resultados muy bueno en el 31,8%, bueno en el 36,4%, moderado en el 4,5% y pobre en el 27,3%. En cuanto a los resultados laborales destacaron un 50 % altas por mejoría y un 50% de informes propuesta.

La disposición en paralelo determinó en la escala MEPS 77,3 (DE: 18,9) puntos, con 6 (DE: 1) meses de rehabilitación, frente a la disposición perpendicular con 69,8 (DE: 12,9) puntos y con 8 (DE: 3) meses de rehabilitación. No encontramos diferencias significativas entre ambas técnicas.

En el grupo con una placa única el tiempo de intervención fue de 129 (DE: 31) minutos, con una estancia media de 4 (DE: 3) días y con un tiempo de rehabilitación de 9 (DE: 3) meses. Hubo necesidad de reintervenir en el 68,8% de los casos, con retirada del material en el 83,3%, liberación del codo en el 16,7% y retirada con revisión del nervio cubital en el 16,7% de los casos.

La movilidad final de este grupo fue flexión de 115,6 (DE: 20,3) °; extensión de 17,1 (DE: 9,3) °; pronación de 75,9 (DE: 21,5)° y supinación de 75,9 (DE: 21,5)°.

El resultado final en el grupo con una sola placa la escala MEPS fue de 73,3 (DE: 23,7) puntos con un MEPS excelente en el 43,8%, bueno en el 18,8%, regular en el 6,2% y pobre en el 31,2% y la distribución según Cassebaum fue muy bueno en el 31,3%, bueno en el 18,8 %, moderado en el 12,5% y pobre en el 37,4%. Hubo 50% de altas por mejoría y un 50% de informes propuesta.

No encontramos diferencias estadísticamente significativas entre ambos grupos con la escala MEPS, a pesar de que los resultados fueron buenos en el 50% de los pacientes con doble placa y en el 18,8% de los pacientes sin doble placa. En concreto, la escala MEPS del grupo con doble placa fue de 76,9 (DE: 17,1) puntos; en cambio, el resultado de la escala MEPS en los pacientes sin doble placa fue de 73,3 (DE: 23,7) puntos, sin encontrar diferencias estadísticamente significativas entre ambos grupos.

En cuanto a las complicaciones registradas, con doble placa tuvimos un 77,3% de complicaciones, siete síndromes capsulares de hombro, dos fracturas de cúbito, cinco síndromes febriles postintervención, 63,6% de rigideces, 4,5% de pseudoartrosis de olécranon, una refractura de la osteotomía (Figura 4), 3 casos de lesión cubital. 5 casos (71,4%), requirieron artroscopia posterior. No tuvimos ninguna pseudoartrosis y aparecieron dos casos de infección. En el grupo con una sola placa una fractura seccionó el cubital y observamos hasta un 81,3% de complicaciones, 22,2% síndrome capsular del hombro, 66,7% protusión de material, epidermolisis en la zona de la herida en el 11,1%, 87,5% de rigideces, 5 casos de lesión cubital. Se requirió la liberación del codo en el 16,7%, especialmente si existía el antecedente de fractura abierta. Tuvimos dos infecciones. (S.Coagulasa negativo, S. Epidermidis), un caso de rotura de la placa, 3 casos de parecias radiales, un 12,5% de calcificaciones heterotópicas

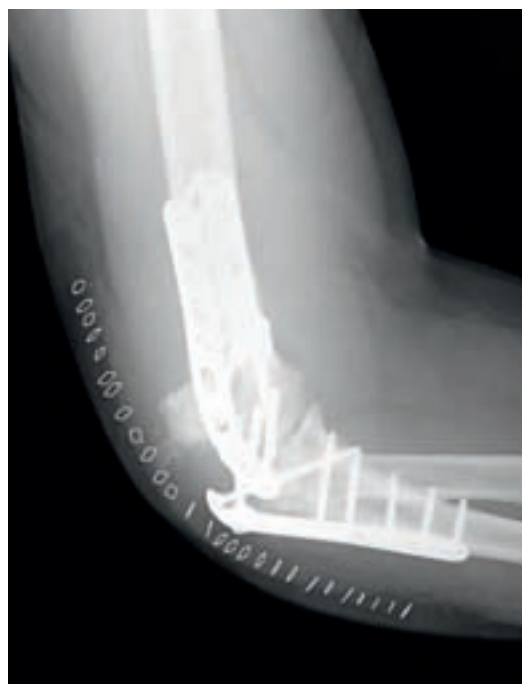

Fig. 4. Fractura de cúbito proximal sobre placa de olécranon, que requirió una reosteosíntesis con una placa más larga.

documentadas y un 12,5% de casos de pseudoartrosis de la paleta humeral.

Las fracturas tratadas con una única placa presentaron mayor índice de complicaciones (81,3% / 77,3%) y rigidez (87,5% / 63,6%) que las tratadas con doble placa, al igual que la tasa de reintervenciones (68,8% / 54,5%), con la presencia de calcificaciones heterotópicas y pseudoartrosis de paleta humeral cosa que no sucedió, en nuestra casuística, cuando la osteosíntesis se realizó con dos placas.

Discusión

Los objetivos de la osteosíntesis de las fracturas supracondíleas del húmero son buscar la fijación del fragmento distal, y conseguir la estabilidad metafiso-diafisaria [4] para permitir el movimiento precoz del codo sin protecciones externas. Para ello cada tornillo en los fragmentos distales debe pasar una placa, cada tornillo debe afianzar un fragmento del pilar opuesto. Este fragmento ha de estar también estabilizado con la otra placa. Se debe ubicar el máximo número de tornillos como sea posible a nivel de los fragmentos distales y cada tornillo debería ser tan largo como sea posible y asegurar cuantos más fragmentos articulares fueran posibles [3]. Los tornillos de los fragmentos distales deberían de bloquearse entre sí por medio de interdigitación, creando una estructura estable, en ángulo fijo.

En nuestra serie, la mayoría de los pacientes han sido intervenidos siguiendo gran parte de estos principios. La osteosíntesis se ha realizado con dos placas tratando de estabilizar ambos pilares al mismo tiempo, considerando que hay diferencias en cuanto a su densidad ósea, ya que la columna medial es hasta un 22% más densa a nivel supracondilar y hasta un 38% más densa en la metáfisis que la región lateral [6]. El abordaje más utilizado ha sido el posterior con osteotomía olecraniana aunque hay otros abordajes como el trans-tricipital [7].

Algunos autores han defendido la disposición perpendicular de las dos placas. Para Helfet y Hotchkiss [8], la mejor fijación es la que proporciona ángulos rectos, perpendiculares. También Doornberg et al [9], tras un estudio de 30 pacientes, sostienen que la osteosíntesis perpendicular es la más estable.

Sin embargo, la disposición en paralelo es la más aceptada hoy día. Así, otros autores [3][10-15] mantienen que la osteosíntesis con doble placa en paralelo proporciona mayor rigidez frente a la torsión y flexión que el sistema de placas perpendiculares pues originan un «arco», que es la disposición más estable. Para Liu et al [5] la disposición en paralelo supone hasta un 78% de resultados excelentes en la escala MEPS. El rango de flexión-extensión oscila entre los 125° y 22°, con un tiempo de consolidación en 3 meses y medio y obtuvieron 16 casos excelentes en la escala de Cassebaum.

Jacobson et al [16] no encontraron diferencias significativas entre las dos disposiciones y recomiendan placas de reconstrucción, frente a las de tercio de caña. Tampoco Shin et al [17] tampoco encontraron diferencias clínicas ni de la movilidad entre ambos grupos.

En nuestra experiencia la disposición en paralelo determinó en la escala MEPS mejor puntuación que la disposición perpendicular pero sin encontrar diferencias significativas entre ambas técnicas.

En estudios biomecánicos si que se han encontrado diferencias biomecánicas entre ambas construcciones, [18] y la estabilidad del sistema en paralelo es mayor frente a fuerzas de compresión, rotación externa y deformación plástica con respecto a la disposición de las placas de modo perpendicular [1].

En las fracturas extraarticulares, la osteosíntesis con dos placas proporciona mayor rigidez frente a la tensión en flexión anterior, posterior y lateral con respecto a una placa única [19]. Por otro lado, en estas fracturas se han descrito complicaciones como la ausencia de consolidación, especialmente en las C2 y C3, entre el 0 y el 33% [4][20] y hasta un 20% de roturas de la placa [21]. Las roturas de la placa, son más frecuentes, cuando son de tercio de caña [22].

En nuestra serie hubo retraso de consolidación o pseudoartrosis del olécranon en el 4,5% de los casos del grupo tratado con doble placa, sin casos de retardo de consolidación en la fractura supracondílea, lo que indica que la osteosíntesis inicial fue estable. Sin embargo, encontramos pseudoartrosis de la paleta humeral en el 12,5% de los casos tratados con placa única. Hallamos rigidez en el 63,6% de los pacientes tratados con doble placa frente al 87,5% de los casos tratados con una placa única. Esta rigidez para algunos autores [22] ha requerido capsulectomía mejorando el rango de flexión extensión. Las lesiones del nervio cubital, 3 casos cuando hubo osteosíntesis con doble placa y 5 casos cuando fue una placa única requiriendo la liberación del nervio cubital [23].

También se ha descrito la protusión de tornillos, especialmente en fracturas conminutas y con múltiples fragmentos, así como la inestabilidad de la fractura si el capitellum se desplaza respecto de la placa [4][13]. Así mismo, las osificaciones heterotópicas son frecuentes alcanzando el 38 % en algunas estadísticas [3] siendo más frecuentes en fracturas abiertas. En nuestra serie las calcificaciones heterotópicas se presentaron especialmente en el grupo tratado con una sola placa en fracturas abiertas. En nuestra experiencia el tratamiento de las osificaciones y de la rigidez ha sido tratado ocasionalmente mediante liberación artroscópica (Figura 5) (Figura 6) aunque en los casos tratados con una sola placa precisaron la liberación abierta, especialmente si en el tratamiento se realizaba un emparrillado con agujas de Kirschner no percutáneo.

Finalmente, hay autores que preconizan la artroplastia total de codo en pacientes con fracturas de perfil osteoporótico, dado el alto nivel de conminución que pueden llegar

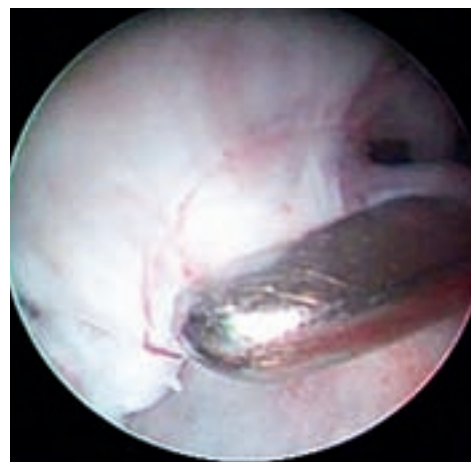


Fig. 5. Cirugía artroscópica del codo. Eliminación de cuerpo libre articular post fractura de húmero distal.

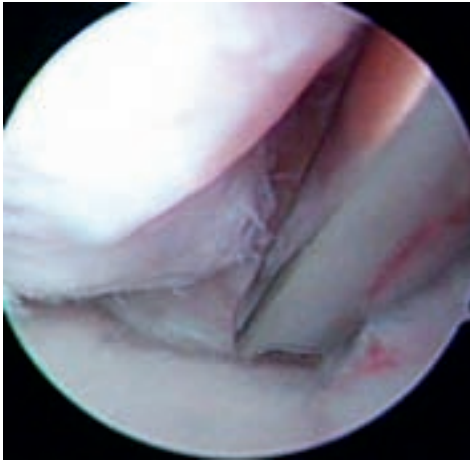


Fig. 6. Tratamiento de la rigidez del codo, tras una fractura supracondílea, mediante sinovectomía artroscópica. Obsérvese la superficie lisa de la cúpula radial en el margen inferior de la imagen que se diferencia del tejido inflamatorio circundante, propio de la sinovitis.

a presentar. McKee et al [24] reconocen que los resultados de la escala MEPS fueron mejores para los pacientes con artroplastia total de codo comparativamente con la osteosíntesis. Chalidis et al [25] recomiendan la artroplastia en pacientes mayores de 75 años.

Una adecuada planificación preoperatoria y la osteosíntesis en paralelo consideramos que son las claves del éxito, con resultados en nuestra serie en la escala MEPS mejores y menor tiempo de rehabilitación que la disposición perpendicular, aunque sin diferencias estadísticamente significativas. En nuestra experiencia la osteosíntesis con una sola placa supone tasas de pseudoartrosis y complicaciones mayores que la osteosíntesis con doble placa. ■

Agradecimientos

Quisiéramos agradecer a los Sres. Villanueva, González, Lora, Hermosín y Gómez, la colaboración técnica prestada en la toma de imágenes para la elaboración de este artículo.

REFERENCIAS BIBLIOGRÁFICAS

1. Stoffel K, Cunneen S, Morgan R, Nicholls R, Stachowiak G. Comparative stability of perpendicular versus parallel double-locking plating systems in osteoporotic comminuted distal humerus fractures. *J Orthop Res* 2008; 26:778-84.
2. Charissoux JL, Mabit C, Fourastier J, Beccari R, Emily S, Cappelli M, et al. Comminuted intra-articular fractures of the distal humerus in elderly patients. *Rev Chir Orthop* 2008; 94(supl IV): 36-62 .

3. Sanchez-Sotelo J, Torchia ME, O'Driscoll SW. Complex distal humeral fractures: internal fixation with a principle-based parallel-plate technique. *Surgical technique. J Bone Joint Surg (Am)* 2008; 90-A(suppl II):31-46.
4. O'Driscoll SW. Optimizing stability in distal humeral fracture fixation. *J Shoulder Elbow Surg* 2005;14(suppl I):186-94.
5. Liu JJ, Ruan HJ, Wang JG, Fan CY, Zeng BF. Double-column fixation for type C fractures of the distal humerus in the elderly. *J Shoulder Elbow Surg* 2009; 18:646-51.
6. Diederichs G, Issever AS, Greiner S, Linke B, Korner J. Three-dimensional distribution of trabecular bone density and cortical thickness in the distal humerus. *J Shoulder Elbow Surg* 2009;18:399-407.
7. Wong AS, Baratz ME. Elbow fractures: distal humerus. *J Hand Surg [Am]* 2009; 34:176-90.
8. Helfet DL, Hotchkiss RN. Internal fixation of the distal humerus: a biomechanical comparison of methods. *J Orthop Trauma* 1990; 4:260-4.
9. Doornberg JN, van Duijn PJ, Linzel D, Ring DC, Zurakowski D, Marti RK , et al. Surgical treatment of intra-articular fractures of the distal part of the humerus. Functional outcome after twelve to thirty years. *J Bone Joint Surg (Am)* 2007; 89-A:1524-32.
10. Schemitsch EH, Tencer AF, Henley MB. Biomechanical evaluation of methods of internal fixation of the distal humerus. *J Orthop Trauma* 1994; 8:468-75.
11. Self J, Viegas SF, Buford WL Jr, Patterson RM. A comparison of double-plate fixation methods for complex distal humerus fractures. *J Shoulder Elbow Surg* 1995; 4:10-6.
12. O'Driscoll SW. Parallel plate fixation of bicolumn distal humeral fractures. *Instr Course Lect* 2009; 58:521-8 .
13. O'Driscoll SW. Supracondylar fractures of the elbow: open reduction, internal fixation. *Hand Clin* 2004; 20:465-74.
14. Sanders RA, Raney EM, Pipkin S. Operative treatment of bicondylar intraarticular fractures of the distal humerus. *Orthopedics* 1992; 15:159-63.
15. Sanchez-Sotelo J, Torchia ME, O'Driscoll SW. Complex distal humeral fractures: internal fixation with a principle-based parallel-plate technique. *J Bone Joint Surg (Am)* 2007; 89-A:961-9.
16. Jacobson SR, Glisson RR, Urbaniak JR. Comparison of distal humerus fracture fixation: a biomechanical study. *J South Orthop Assoc* 1997; 6:241-9.
17. Shin SJ, Sohn HS, Do NH. A clinical comparison of two different double plating methods for intraarticular distal humerus fractures. *J Shoulder Elbow Surg* 2010; 19: 2-9.
18. Arnander MW, Reeves A, MacLeod IA, Pinto TM, Khaleel A. A biomechanical comparison of plate configuration in distal humerus fractures. *J Orthop Trauma* 2008; 22:332-6.

19. Tejwani NC, Murthy A, Park J, McLaurin TM, Egol KA, Kummer FJ. Fixation of extra-articular distal humerus fractures using one locking plate versus two reconstruction plates: a laboratory study. *J Trauma* 2009; 66:795-9.
20. Pajarinen J, Björkenheim JM. Operative treatment of type C intercondylar fractures of the distal humerus: results after a mean follow-up of 2 years in a series of 18 patients. *J Shoulder Elbow Surg* 2002; 11:48-52.
21. Henley MB, Bone LB, Parker B. Operative management of intra-articular fractures of the distal humerus. *J Orthop Trauma* 1987; 1:24-35.
22. Jupiter JB. The management of nonunion and malunion of the distal humerus--a 30-year experience. *J Orthop Trauma* 2008; 22:742-50.
23. Ring D, Jupiter JB. Complex fractures of the distal humerus and their complications. *J Shoulder Elbow Surg* 1999; 8:85-97.
24. McKee MD, Veillette CJ, Hall JA, Schemitsch EH, Wild LM, McCormack , et al. A multicenter, prospective, randomized, controlled trial of open reduction--internal fixation versus total elbow arthroplasty for displaced intra-articular distal humeral fractures in elderly patients. *J Shoulder Elbow Surg* 2009; 18:3-12.
25. Chalidis B, Dimitriou C, Papadopoulos P, Petsatodis G, Giannoudis PV. Total elbow arthroplasty for the treatment of insufficient distal humeral fractures. A retrospective clinical study and review of the literature. *Injury* 2009; 40:582-90.

Conflicto de intereses

Los autores no hemos recibido ayuda económica alguna para la realización de este trabajo. Tampoco hemos firmado ningún acuerdo por el que vayamos a recibir beneficios u honorarios por parte de alguna entidad comercial. Ninguna entidad comercial ha pagado, ni pagará, a fundaciones, instituciones educativas u otras organizaciones sin ánimo de lucro a las que estamos afiliados.