

## Hemiarthroplastia humeral asociada a reconstrucción biológica glenoidea en pacientes jóvenes con artrosis gleno-humeral

Humeral hemiarthroplasty associated with a biologic glenoid repair in young patients

Silberberg J<sup>1</sup>, Torrens C<sup>2</sup>

<sup>1</sup> Hospital de Torrejón, Torrejón de Ardoz, Madrid. <sup>2</sup>Hospital del Mar, Barcelona, España.

### Resumen

El tratamiento de la artrosis gleno-humeral en pacientes jóvenes y activos constituye un desafío para todo cirujano ortopédico.

La reconstrucción biológica glenoidea surge como una alternativa a la artroplastia total de hombro en aquellos pacientes con artrosis gleno-humeral, presentando un alivio sintomático similar a la artroplastia total de hombro pero sin las complicaciones del componente protésico glenoideo.

El objetivo de este artículo es la presentación de la técnica quirúrgica de reconstrucción biológica glenoidea empleando injerto de fascia lata autólogo.

#### Palabras clave:

Hombro, hemiarthroplastia, glenoides.

### Abstract

Treatment of osteoarthritis of the glenohumeral joint in young and active patients represents a therapeutic challenge for orthopaedic surgeons.

Biologic glenoid resurfacing was developed as an alternative to total shoulder arthroplasty for those patients with glenohumeral arthritis providing pain relief similar to total shoulder arthroplasty without the risk of polyethylene wear.

The purpose of this article is to present an alternative surgical procedure of biologic glenoid resurfacing employing autologous fascia lata.

#### Key words:

Shoulder, hemiarthroplasty, glenoid.

### Introducción

La artrosis gleno-humeral primaria o secundaria a procesos reconstructivos o post-traumáticos en pacientes jóvenes continúa siendo un gran desafío que, con el advenimiento de las nuevas prótesis, ha aumentado las indicaciones y mejorado la supervivencia, también en pacientes jóvenes y en la población activa. Del mismo modo, el incremento del tratamiento quirúrgico en edades jóvenes de la inestabilidad y de la patología traumática conlleva la aparición de

artrosis secundarias en edades más precoces. Sin embargo, los potenciales riesgos del componente glenoideo, como resultado de inestabilidad, desgaste del polietileno [1-3] o sobretensión ejercida por el espesor del polietileno provocando una pérdida de movilidad articular, ha permitido la aparición de procedimientos alternativos.

La hemiarthroplastia es una opción que evita las complicaciones del polietileno y la potencial osteolisis o aflojamiento del componente glenoideo a pesar de un mayor riesgo de erosión progresiva de la glena y desarrollo de glenoiditis. El candidato ideal para recibir una hemiarthroplastia son pacientes con afectación condral glenoidea mínima o sin defectos óseos glenoideos [3-6]. En los casos en que la afectación involucra a las dos superficies, la prótesis total de

#### Correspondencia

J Silberberg  
Hospital de Torrejón  
Mateo Inurria s/n (Soto Henares), 28850 Torrejón de Ardoz, Madrid, España.  
E-mail: jmsilbererg@gmail.com

hombro (PTH) es una excelente alternativa con la finalidad de aliviar el dolor y mejorar la función articular. Hay que tener en cuenta que en las hemiartroplastias el alivio del dolor, la función y la movilidad articular conseguidas son inferiores a las PTH [7-10].

En pacientes jóvenes con una hemiartroplastia existen varias opciones para disminuir el desgaste glenoideo, como la técnica del *ream and run*, consistente en fresar la cavidad glenoidea. Wirth *et al.* [6] popularizaron el uso de aloinjerto de menisco interno como material de interposición, mientras que otros han propugnado la reconstrucción biológica con la cápsula articular del paciente o bien con autoinjerto de fascia lata.

### Técnica quirúrgica

Bajo anestesia general, con el paciente en posición de silla de playa, empleando el abordaje delto-pectoral. Una vez identificado el intervalo delto-pectoral, la vena cefálica se retrae lateralmente con el m. deltoides, a pesar de que algunos autores aconsejan la retracción medial con el pectoral mayor. En general, se suele desinsertar proximalmente la porción superior del m. pectoral mayor. Tras la desinserción del tendón del m. subescapular, en forma de «L», a 1,5 cm de su inserción en el troquín, preservando el tercio inferior del mismo para proteger el nervio axilar. Alternativamente puede realizarse osteotomía de la tuberosidad menor.

A continuación se procede a preparar el húmero, que es expuesto y luxado hacia delante. Se resecan los osteofitos de la cabeza humeral y se realiza la osteotomía efectuando el corte en el cuello anatómico, preservando el ángulo céfalico-diafisario y la retroversión, para permitir un acceso amplio a la superficie glenoidea.

Una vez liberadas las partes blandas, preservando el labrum (Figura 1) para tener un punto de fijación del tejido de interposición, se adecúa la superficie glenoidea, eliminando el remanente condral y fibroso de la glenoides e, incluso, de la periferia realizando microfracturas. Se colocan de 4 a 6 anclajes reabsorbibles circunferencialmente cargados con una sutura de alta resistencia, que permiten la fijación de la resurfacing biológica (Figura 2).

Se coloca injerto de la fascia lata autóloga del muslo ipsilateral del tamaño de la superficie glenoidea. Una vez colocados los anclajes (12, 3, 6, 9 o 12, 2, 4, 6, 8, 10), se pasa una de las suturas por la cápsula-labrum y la restante por la periferia del injerto de la fascia lata, que luego se anudan.

La preparación del componente humeral se realiza según técnica habitual. En general, se emplean vástagos no cementados con un componente céfalico según la medición hecha previamente (Figura 3). Finalmente, el tendón del m.

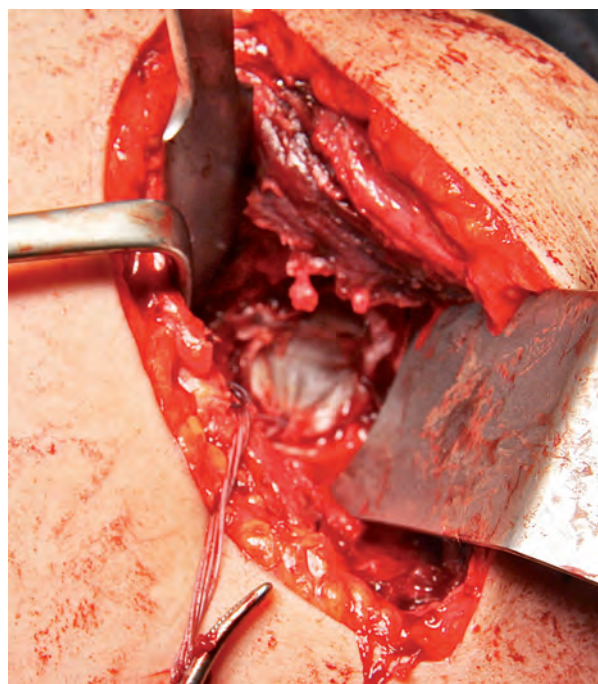


Fig. 1. Liberación de partes blandas preservando el labrum y resección de remanente condral y fibroso.

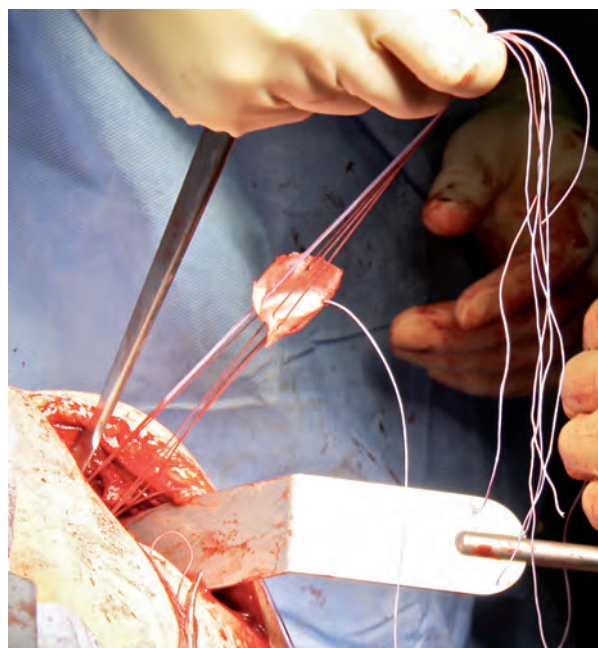


Fig. 2. Paso de suturas por cápsula-labrum (extremo más periférico) mientras la restante (extremo articular) pasa por la periferia del injerto de fascia.

subescapular se cierra mediante una sutura término-terminal en rotación neutra, con suturas de alta resistencia, entre 3 y 4, o bien reinsertando la osteotomía de la tuberosidad menor.

### Cuidados postoperatorios

Los pacientes se inmovilizan con un cabestrillo simple en rotación interna, durante tres semanas. La movilidad pasiva asistida comienza a partir de las 24 horas de la cirugía y continúan hasta la sexta semana. A su término, se comienzan los movimientos activos asistidos, a partir de la octava semana, con ejercicios en contrarresistencia, y a partir de la decimosegunda semana con ejercicios de potenciación muscular.

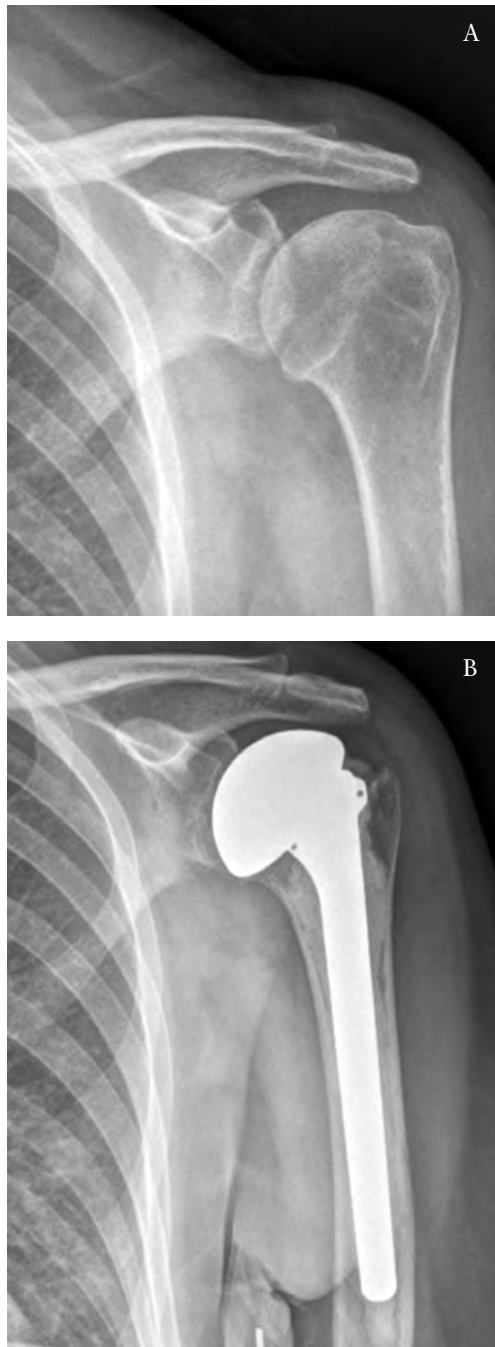


Fig. 3. Radiografía a) pre y b) postoperatoria.

### Discusión

La artroplastia de interposición tiene un papel definido en el tratamiento de la artrosis gleno-humeral en pacientes jóvenes. Las ventajas de esta técnica incluyen la disminución del dolor glenoideo, al evitar el contacto directo de la prótesis humeral, el incremento de la estabilidad de la articulación gleno-humeral con asimetrías óseas mínimas y la lateralización de la línea articular, permitiendo una mejoría tanto en el rango de movilidad articular como en la fuerza; también se retrasa la posible aparición de una glenoiditis.

Las alternativas de materiales empleados en la *resurfacing* biológica son múltiples y están aún sin definir. En la bibliografía aparece esta técnica desde 1995 y la mayoría de las series, aunque cortas, son de casos que describen los resultados del tratamiento con una tasa de éxito que oscila del 0% al 100% y con seguimientos que van desde uno a quince años. En los resultados se corrobora que la pérdida del espacio articular o la progresión de la erosión de la superficie glenoidea están en relación con los resultados ulteriores.

Burkhead *et al.* [11], en una serie de 14 pacientes, entre 33 y 54 años, y seis de ellos con un seguimiento superior a dos años, que fueron intervenidos combinando la hemiarthroplastia con la interposición glenoidea de fascia lata autóloga o de cápsula anterior, evidenciaron tras el tratamiento un incremento medio de 57° en la antepulsión, de 45° en la rotación externa y seis segmentos espinales en la rotación interna. Krishnan *et al.* [12], en 34 pacientes tratados mediante hemiarthroplasia, cementada o no, e interposición con cápsula anterior, fascia lata autóloga o tendón de Aquiles de banco, presentaron unos resultados que pasaron, según la escala ASES, de 39 puntos preoperatorios a 91 puntos después de la cirugía. En cuatro casos el resultado no fue satisfactorio, encontrando una erosión glenoidea media de 7,2 mm que se estabiliza a partir de los cinco años. Son necesarios estudios con mayor número de pacientes y seguimiento para poder extraer conclusiones más sólidas y así poder hacer recomendaciones de uso basadas en un mayor conocimiento de la evolución de dichos injertos. ■

### REFERENCIAS BIBLIOGRÁFICAS

1. Burkhead WZ. Dissociation of metal backed glenoid components. Closed Meeting of the American Shoulder and Elbow Surgeons; November 1990; Chicago, IL.
2. Dines J, Warren R, Craig E, Dines D. Glenoid revision in failed shoulder arthroplasty. Open Meeting of the American Shoulder and Elbow Surgeons; March 2006; Chicago, IL.

3. Taunton MJ, McIntosh AL, Sperling JW, Cofield RH. Total shoulder arthroplasty with metal-backed, bone in-growth glenoid components. Closed Meeting of the American Shoulder and Elbow Surgeons; September 2006; Chicago, IL.
4. Levine WN, Djurasovic M, Glasson JM, Pollock RG, Flattow EL, Bigliani LU. Hemiarthroplasty for glenohumeral osteoarthritis: results correlated to degree of glenoid wear. *J Shoulder Elbow Surg* 1997; 6:449-54.
5. Rispoli DM, Sperling JW, Athwal GS, Schleck CD, Cofield RH. Humeral head replacement for the treatment of osteoarthritis. *J Bone Joint Surg (Am)* 2006; 88-A:2637-44.
6. Wirth MA, Tapscott RS, Southworth C, Rockwood CA Jr. Treatment of glenohumeral arthritis with a hemiarthroplasty: a minimum five-year follow-up outcome study. *J Bone Joint Surg (Am)* 2006; 88-A:964-73.
7. Boyd AD Jr, Thomas WH, Scott RD, Sledge CB, Thornhill TS. Total shoulder arthroplasty versus hemiarthroplasty. Indications for glenoid resurfacing. *J Arthroplasty* 1990; 5:329-36.
8. Sperling JW, Cofield RH, Rowland CM. Minimum fifteen-year follow-up of Neer hemiarthroplasty and total shoulder arthroplasty in patients aged fifty years or younger. *J Shoulder Elbow Surg* 2004; 13:604-13.
9. Sledge CB, Korinn SC, Thornhill TS. Total shoulder arthroplasty in rheumatoid arthritis. En: Lettin AWF, Petersson C (eds). *Rheumatoid arthritis surgery of the shoulder*. Basel: S Karger; 1989. p 95-102.
10. Gartsman GM, Roddey TS, Hammerman SM. Shoulder arthroplasty with or without resurfacing of the glenoid in patients who have osteoarthritis. *J Bone Joint Surg (Am)* 2000; 82-A:26-34.
11. Burkhead WZ Jr, Hutton KS. Biologic resurfacing of the glenoid with hemiarthroplasty of the shoulder. *J Shoulder Elbow Surg* 1995; 4:263-70.
12. Krishnan SG, Nowinski RJ, Harrison D, Burkhead WZ. Humeral arthroplasty with biologic resurfacing of the glenoid for glenohumeral arthritis. Two to fifteen-year outcomes. *J Bone Joint Surg (Am)* 2007; 89-A:727-34.

---

#### Conflicto de intereses

Los autores no hemos recibido ayuda económica alguna para la realización de este trabajo. Tampoco hemos firmado ningún acuerdo por el que vayamos a recibir beneficios u honorarios por parte de alguna entidad comercial. Ninguna entidad comercial ha pagado, ni pagará, a fundaciones, instituciones educativas u otras organizaciones sin ánimo de lucro a las que estamos afiliados.