

## Schwannomatosis de la mano: a propósito de un caso

### Schwannomatosis of the hand: case report

Gago Vidal B, Casteleiro Roca P, Fernández Gómez F, Lagoa Varela JV

Servicio de Cirugía Plástica y Unidad de Quemados, Complejo Hospitalario Universitario A Coruña.

---

#### Resumen

**Objetivo:** Los schwannomas o neurilemmomas son los tumores más frecuentes de nervio periférico. Su presentación en forma de schwannomatosis o schwannomas múltiples es poco frecuente. Exponemos un caso de múltiples schwannomas en la mano en un varón de 36 años.

**Palabras clave:**

Mano, tumor, schwannoma multiple.

#### Abstract

**Objective:** Schwannomas or neurilemmomas are the most common neoplasma of the Peripherals nerve. Schwannomatosis or multiple schwannomas is an unusual presentation. We present the case of multiple schwannomas in the hand of a 36 years-old man.

**Key words:**

Hand, tumor, schwannoma multiple.

---

#### I Introducción

Los schwannomas son los tumores benignos más frecuentes de nervio periférico. Se presentan habitualmente de forma solitaria siendo los schwannomas múltiples una forma poco frecuente de presentación que se originan a partir de la proliferación de las células de Schwann. El tratamiento quirúrgico se realiza bajo magnificación óptica, respetando la integridad fascicular del nervio [1][2]. Presentamos el caso de un paciente varón de 36 años de edad con once schwannomas en el nervio colateral radial y digital común del tercer dedo de la mano izquierda.

#### I Caso clínico

Se trata de un paciente varón de 36 años de edad sin antecedentes médico-quirúrgicos de interés que acude a nuestra consulta remitido por dolor y deformidad de varios meses de evolución en la palma y en el 3º dedo mano izquierda. A

la exploración presentó varias tumoraciones, localizadas en borde radial palmar del tercer dedo, dolorosas a la palpación e hipoestesia distal. En la palma presentó una tumoración móvil, redonda, dolorosa a la palpación localizada en zona 3. No objetivamos presencia de signo de Tinel. Las radiografías de la mano no mostraron alteraciones. El estudio con resonancia magnética nos mostró lesiones múltiples de probable origen en nervio periférico (digital común y colateral radial) del tercer radio.

Se realizó un tratamiento quirúrgico bajo magnificación óptica (3X) y exéresis de 11 lesiones encapsuladas (Figura 1) con origen en nervio periférico, respetando la integridad fascicular del nervio. En el nervio colateral radial del 3er dedo presentaba 9 lesiones con un tamaño medio de 3 mm. En la palma localizamos dos lesiones, la mayor de 19 x 8 mm y la menor de 7x3 mm. (Fig. 2). Se efectuó el seguimiento del paciente durante un período de 19 meses con mejoría progresiva de su sintomatología cediendo el dolor y la hipoestesia distal.

#### I Discusión

Los schwannomas son tumores benignos de nervio periférico que nacen a partir de las células de Schwann y están en-

---

#### Correspondencia

B. Gago Vidal  
Servicio de Cirugía Plástica. Complejo Hospitalario Universitario A Coruña  
As Xubias 84. 15006 A Coruña  
brunogagoplastica@gmail.com

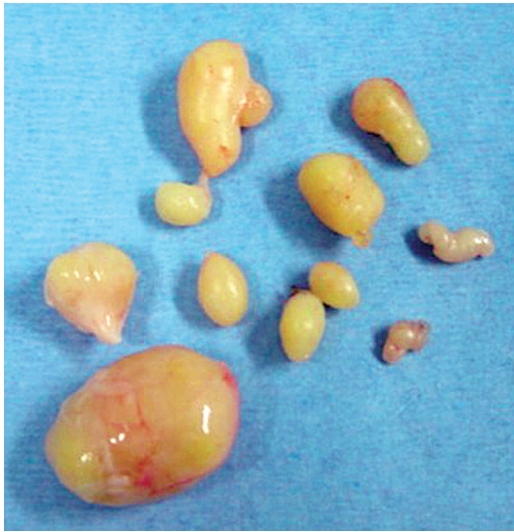

Fig. 1. Aspecto macroscópico de los once schwannomas extraídos.

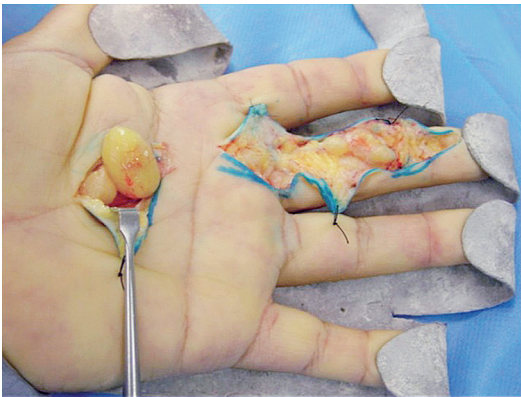


Fig. 2. Imagen intraoperatoria de la schwannomatosis.

capsulados. Su localización en la mano es poco frecuente y se presentan habitualmente en su superficie palmar [3]. Aparecen como masas móviles, bien delimitadas y de crecimiento lento con clínica de ligero dolor, parestesias o hipoestésias en el territorio del nervio afectado [4]. Como pruebas complementarias realizamos una radiografía de la mano que no mostró alteraciones y una resonancia magnética (RM) que localizó lesiones múltiples con probable origen en el nervio periférico (digital común y colateral radial) del tercer radio. La RM es habitualmente inespecífica en el diagnóstico de tumoraciones de partes blandas y es útil en casos en los que la tumoración no es palpable y origina sintomatología dolorosa o signo de Tinel positivo [5]. Los schwannomas se presentan de forma solitaria siendo su presentación múltiple poco frecuente. El tratamiento es quirúrgico y ha de realizarse siempre bajo medios de magnificación óptica respetando la integridad fascicular del nervio afecto. ■

## REFERENCIAS BIBLIOGRÁFICAS

1. Kransdorf MJ. Benign soft-tissue tumours in a large referral population: distribution of specific diagnosis by age, sex, and location. *AJR Am J Roentgenol* 1995; 164:395-402.
2. Barre PS, Shaffer JW, Carter JR, Lacey SH. Multiplicity of neurilemmomas in the upper extremity. *J Hand Surg Am* 1987; 12:307-11.
3. Phalen GS. Neurilemmomas of the forearm and hand. *Clin Orthop Relat Res* 1976; 114:219-22.
4. Rockwell GM, Thoma A, Salama S. Schwannoma of the hand and wrist. *Plast Reconstr Surg* 2003; 111:1227-32.
5. Hasham S, Matteucci P, Stanley PRW. Schwannomatosis: multiple schwannomas of the upper limb. *J Hand Surg Br* 2006; 31:182-4.

### Conflicto de intereses

Los autores no hemos recibido ayuda económica alguna para la realización de este trabajo. Tampoco hemos firmado ningún acuerdo por el que vayamos a recibir beneficios u honorarios por parte de alguna entidad comercial. Ninguna entidad comercial ha pagado, ni pagará, a fundaciones, instituciones educativas u otras organizaciones sin ánimo de lucro a las que estamos afiliados.